PIANIFICAZIONE PRE-OPERATORIA

1. DENSITOMETRIA OSSEA

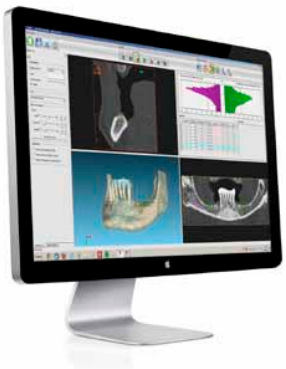

La densità ossea influisce notevolmente sulla sequenza di fresatura da effettuare al fine di ottenere l'adeguata stabilità primaria dell'impianto, motivo per il quale si raccomanda sempre di essere in possesso del **software BTI Scan® II** e di una tomografia in moto tale di poter disporre di tali informazioni.

In linea generale è possibile incontrare le seguenti tipologie ossee:

TIPO OSSEO	ISTOLOGIA	LOCALIZZAZIONE ABITUALE	UNDS. HOUSFIELD
Tipo I	Osso corticale molto denso	Zona anteriore mandibolare	>1400 - 1050
Tipo II	Osso corticale molto denso (3-4 mm) che circonda un osso spugnoso denso	Zona anteriore della mandibola Zona posteriore della mandibola	1000 - 850
Tipo III	Osso corticale sottile (2 mm) che circonda un osso spugnoso denso	Zona anteriore e posteriore della mascella e della mandibola	800 - 550
Tipo IV	Osso corticale molto sottile (0,5-1 mm) che circonda un osso spugnoso poco denso	Zona posteriore della mascella e a volte della mandibola	500 - 400
Tipo V	Osso spugnoso a bassissima densità	Zona posteriore della mascella	350 - 100

Misch CE, Qu Z, Bidez MW. Mechanical properties of trabecular bone in the human mandible: implications of dental implant treatment planning and surgical placement. J Oral Maxillofac Surg 1999;57(6):700-706.

Lekholm U, Zarb GA, Albrektsson T. Patient selectino and preparation. Tissue integrated prostheses. Chicago: Quintessence Publishing Co. Inc., 1985;199-209.

Frost HM. Bone "mass" and the "mechanostat": a proposal. Anat Rec. 1987;219(1):1-9.

Anitua E. Un nuevo enfoque en la regeneracion osea. Plasma rico en factores de crecimiento (PRGF). Puesta al día, 2000.

Anitua E. Un nuevo enfoque biologico de la implantologia. Teamwork Media España, 2008.

Anitua E. Novel protocols for predictable implantology. Pract Proced Aesthet Dent. 2008;20:123-8.

Anitua E. Enhacement of osseointegration by generating a dynamic implant surface. J. Oral Implant 2006;32:72-76.

Anitua E, Orive G, Pla R, Roman P, Serrano V. The Effects of PRGF on bone regeneration and on titanium implant osseointegration in goats: a histologic and histomorphometric study. J. Biomed Mater Res A. 2009;91:158-65.

In funzione della densità ossea sarà possibile variare la sequenza di fresatura:

Protocollo convenzionale (Osso tipo III)
Diametro della fresa finale 0,5 mm minore rispetto al diametro dell'impianto da inserire, **inserendo la fresa finale del 100% della lunghezza dell'impianto.**

Osso tipo I
Sovrafresatura per ridurre al minimo la compressione attorno all'impianto. Ultima fresa 0,2 - 0,5 mm minore rispetto al diametro dell'impianto da inserire, **inserendola soltanto al 25-35% della lunghezza dell'impianto.**

Osso tipo II
Diametro della fresa finale 0,5 - 0,75 mm minore rispetto al diametro dell'impianto da inserire, **inserendo la fresa finale del 75% della lunghezza dell'impianto.**

Osso tipo IV - V
Utilizzare l'impianto come compattatore osseo, essendo la fresa finale 1-1,5 mm in meno rispetto al diametro dell'impianto che deve essere inserito, **inserendo la fresa finale nella lunghezza dell'impianto.**

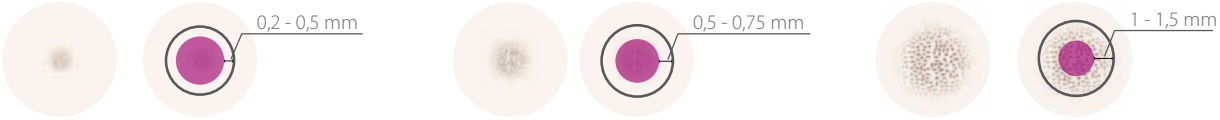

Diametro dell'impianto Diametro della fresatura

2. DISTANZA DENTE-IMPIANTO

Per la collocazione di impianti dentali con denti adiacenti si devono rispettare le seguenti distanze chiave per il buon successo del trattamento:

2.1. Distanza meso-distale

Dalla spalla dell'impianto al dente adiacente deve esistere una distanza di almeno 1,5 mm a livello osseo. Nel caso in cui tale distanza fosse inferiore, si verificherebbe un rimodellamento dello spazio biologico che comporterebbe una perdita dell'osso inter-prossimale e renderebbe difficoltosa la formazione della papilla. 1,5 mm sarebbe pertanto la distanza minima, anche se quella ideale sarebbe di 2 mm.

Conoscendo la larghezza dell'alveo osseo disponibile, è possibile calcolare che tipo di impianto si deve collocare nel rispetto di tale distanza di sicurezza.

Esposito M, Ekestubbe A, Grondahl K. Radiological Evaluation of Marginal Bone Loss at Tooth Surfaces facing Single Branemark Implants. Clin Oral Implants Res 1993;4:151-7.

Tarnow D, Cho SC, Wallace S. The Effect of Inter-Implant Distance on the Height of the Inter-implant Bone Crest. J Periodontol 2000;71:546-9.

▶▶▶ ESEMPI

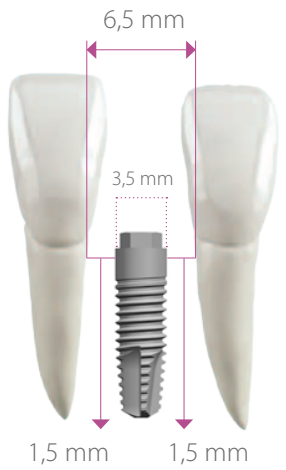

Impianto Tiny® 3,5 mm ø e 11,5 mm lunghezza

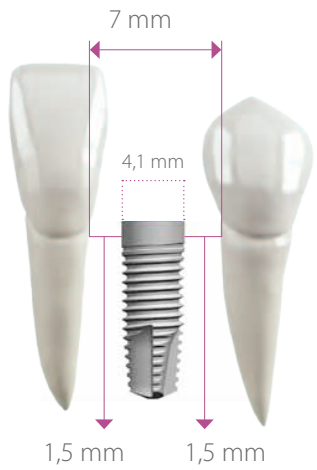

Impianto Universal Interna 4 mm ø e 11,5 mm lunghezza

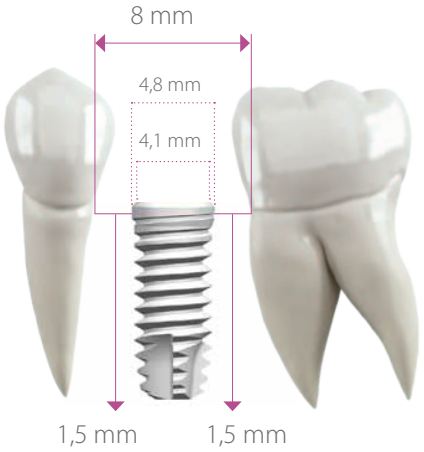

*Impianto Universal Plus 4,5 mm ø e 11,5 mm lunghezza

Impianto di Larghezza Interna 5 mm ø e 11,5 mm lunghezza

*Impianto Universal Plus 5,5 mm ø e 13 mm lunghezza

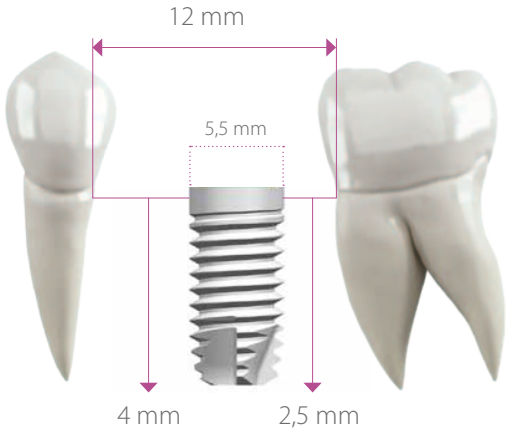

Impianto di Larghezza Interna 5,5 mm ø e 11,5 mm lunghezza. In uno spazio di 12 mm è stato posizionato l'impianto in Distale per eseguire un decentramento della piattaforma. **

* Qualora il diametro dell'impianto o del suo colletto superi il diametro della piattaforma, si dovrà tenere conto del diametro massimo.

** Anitua E, Orive G. Finite element analysis of the influence of the offset placement of an implant-supported prosthesis on bone stress distribution. J Biomed Mater Res B Appl Biomater. 2009;89:275-81

2.2. Distanza apico-coronale

Si tratta della profondità alla quale deve essere collocato l'impianto. Per avere una guida in tal senso utilizzeremo come riferimento la linea amelocementizia del dente o dei denti adiacenti. L'impianto deve essere collocato a livello apicale a 2 mm da questa linea e a 3-4 mm dal margine libero della gengiva.

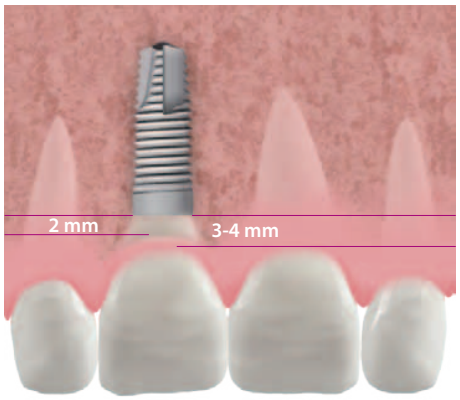

Spielman HP. Influence of the implant position on the aesthetics of the restoration. Pract Periodontics Aesthet Dent. 1996 Nov-Dec;8(9):897-904; quiz 906

2.3. Distanza bucco-linguale

Si consiglia di mantenere una distanza tra la spalla dell'impianto e l'asse vestibolare e linguale o palatale e un volume osseo di almeno 1 mm al fine di assicurare la stabilità dei tessuti duri e molli a questo livello.

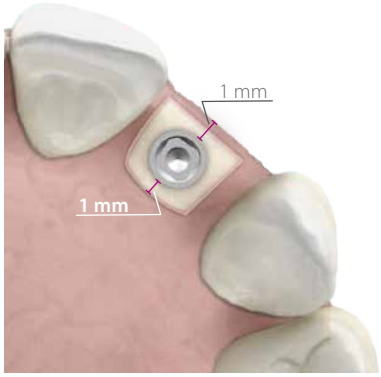

Hermann JS, Buser D, Schenk RK, Higginbottom Fl, Cochran DL, Biologic width around titaniumimplants.A physiologically formed and stable dimension over time. Clin Oral Implants Res 2000;11:1-11

3. DISTANZA IMPIANTO-IMPIANTO

3.1. Distanza meso-distale

La distanza tra le due spalle di impianti contigui deve essere di almeno 3 mm.



Il rimodellamento del tessuto osseo attorno all'impianto una volta inserito durante l'osteointegrazione riguarderà una zona di circonferenza attorno al medesimo di 1,5 mm circa. È necessario evitare di collocare un impianto che invada tale area di rigenerazione al fine di evitare la perdita ossea a causa della confluenza di rimodellamento delle due aree in contemporanea.

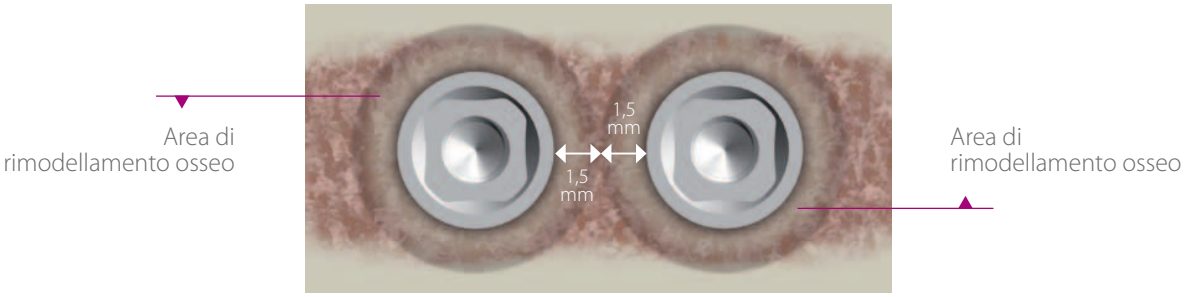

Conoscendo la larghezza dell'alveo osseo disponibile e la misura della piattaforma dei vari impianti, è possibile calcolare che tipo di impianto si deve collocare nel rispetto di tale distanza di sicurezza.

PIATTAFORMA	MISURA PIATTAFORMA COMPLETA	MISURA DAL CENTRO ALLA SPALLA ($^1/_2$ PIATTAFORMA)
Tiny®	3,5 mm *	1,75 mm *
Universale	4,1 mm *	2,05 mm *
Universal Plus	4,1 mm *	2,05 mm *
Larga	5,5 mm *	2,75 mm *

* Qualora il diametro dell'impianto o del suo colletto superi il diametro della piattaforma, si dovrà tenere conto del diametro massimo.

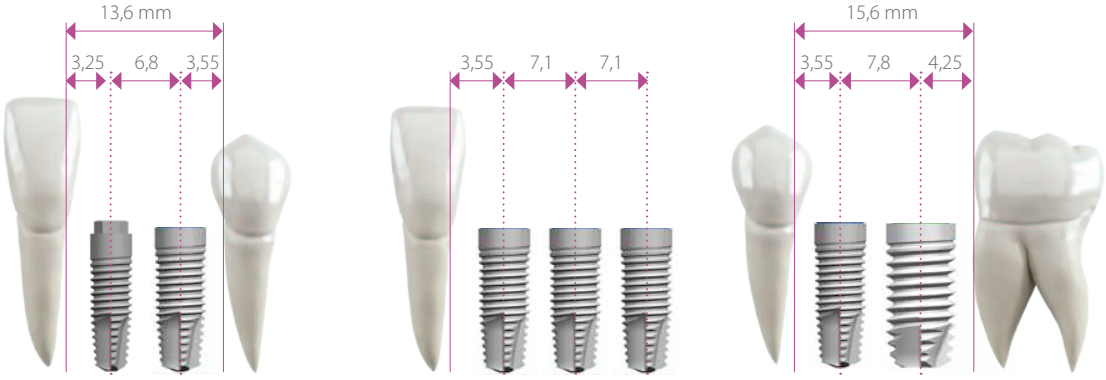

Tarnow D, Cho SC, Wallace S. The Effect of Inter-Implant Distance on the Height of the Inter-implant Bone Crest. J Periodontol 2000;71:546-9.

Cardaropoli G, Wennström JL, Lekholm U. Peri-implant bone alterations in relation to inter-unit distances. A 3-year retrospective study. Clin Oral Implants Res 2003;14:430-436

3.2. Distanza apico-coronale

Sarà possibile scegliere di collocare gli impianti in tre posizioni diverse:

a) **Sovracrestale**: con la piattaforma dell'impianto al di sopra del limite osseo. Nei casi che prevedono strutture anatomiche che rendano difficoltoso un inserimento più in profondità dell'impianto. È possibile ottenere crescita verticale posteriore fino a 2 mm. In particolare in caso di impianti corti ed extra-corti.
b) **Juxtacrestale** facendo coincidere la piattaforma dell'impianto con il livello osseo. Si tratta della forma abituale di posizionamento dell'impianto.
a) **Subcrestale**: con la piattaforma dell'impianto al di sotto del limite osseo. Si tratta della modalità consigliata nei casi in cui lo spazio interocclusivo sia ridotto. Parte della ristrutturazione protesica si colloca al di sotto dell'osso senza occupare spazio occlusivo. È frequente tra denti normali a livello di premolari e molari.

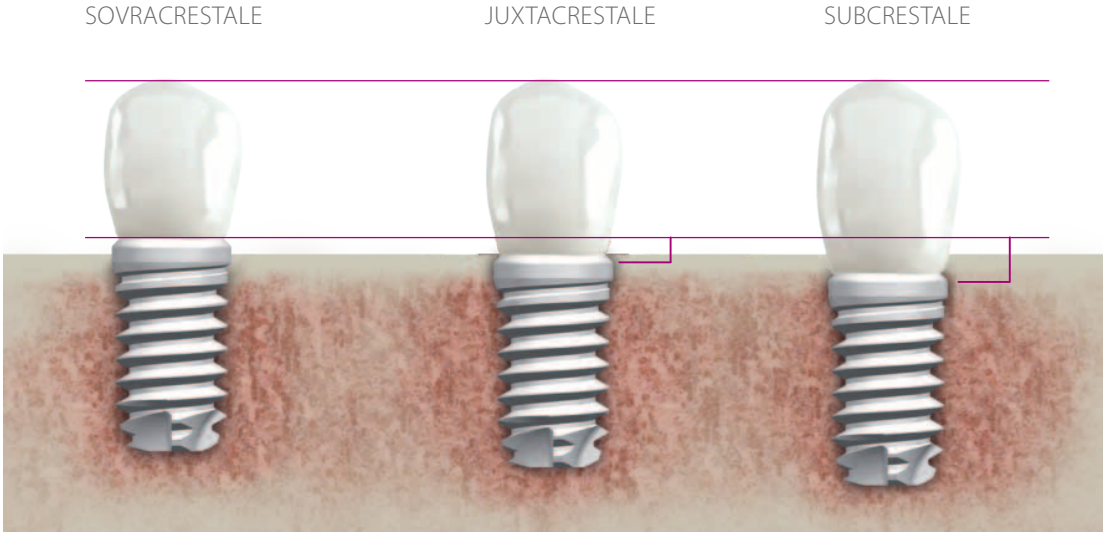

Anitua E. Un nuevo enfoque en la cirugía y prótesis sobre implantes. Puesta al día, 1996.
Anitua E. Un nuevo enfoque biologico de la implantologia. Teamwork Media España, 2008.

4. FRESATURA BIOLOGICA

Il nostro protocollo prevede una fresatura a bassi giri (50-150 giri al minuto) senza irrigazione, tecnica nota con il nome di "fresatura biologica". La mancanza di irrigazione consente di mantenere l'osso nelle spire della fresa. In questo modo si evita il riscaldamento riducendo la velocità, conservando la cellularità delle pareti dell'alveolo.

Consente di ottenere grandi quantitativi di osso della zona di fresatura, che vengono poi utilizzati come innesto osseo particolato nell'intervento stesso. Tra i vantaggi aggiuntivi, consente il controllo dell'angolazione e della profondità della fresatura.

Osso ottenuto mediante fresatura biologica trattenuto all'interno delle spire della fresa

La fresa iniziale è l'unica che viene utilizzata ad alti giri (850-1000 giri al minuto) con irrigazione. Il resto della fresatura avviene a 50-150 giri al minuto.

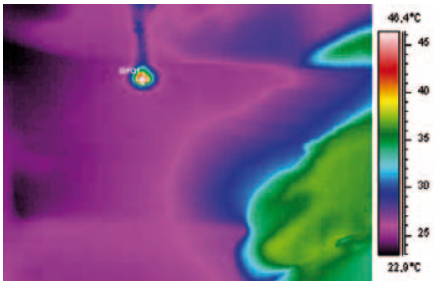

Senza irrigazione (1500 rpm)

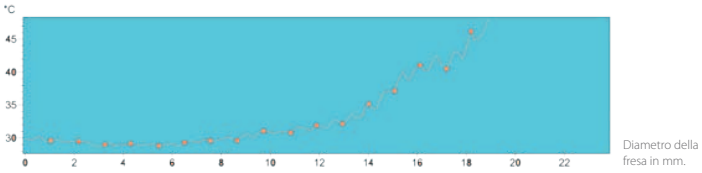

Con una fresatura a 1000-15000 r.p.m, si ottiene un rapido incremento della temperatura, anche con frese di diametro minimo, provocando il surriscaldamento dell'osso e relativa necrosi.



Con irrigazione (1500 rpm)

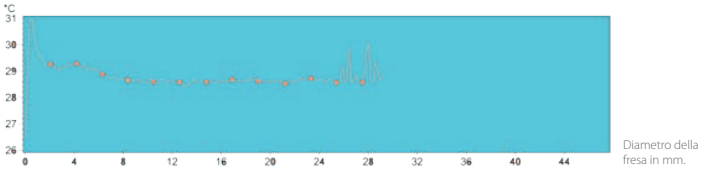

L'irrigazione utilizzata in maniera adeguata mantiene la temperatura a 29-30º C impedendo il surriscaldamento.

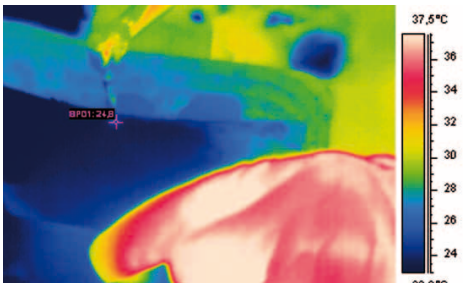

Senza irrigazione (125 rpm)

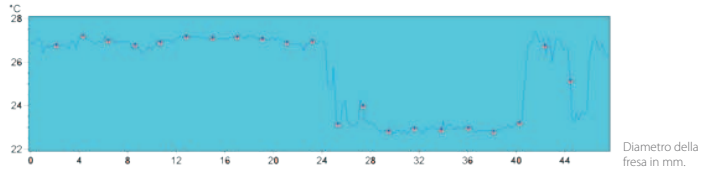

Eseguendo una fresatura a bassi giri senza irrigazione, l'incremento termico sarà minimo, anche con frese di grande diametro. In caso di fresatura progressiva e di perforazione della corticale con una fresa aggressiva con irrigazione, il resto della fresatura può avvenire senza irrigazione.

Anitua E, Carda C. A novel drilling procedure and subsequent bone autograft preparation: a technical note. Int J Oral Maxillofac Implants. 2007;22:138-45.

Anitua E, BTI: Un nuevo protocolo para el fresado, colocación de implantes y obtención de hueso autólogo. Dental Dialogue 2004; 1:3-11.

Anitua E. Un nuevo enfoque biologico de la implantologia. Teamwork Media España, 2008.

Anitua E. Novel protocols for predictable implantology. Pract Proced Aesthet Dent. 2008;20:123-8.

▶▶▶ FRESE INIZIALI

850-1.000 rpm
Con irrigazione

Si tratta della fresa che inizia la formazione dell'alveolo. Viene utilizzata per perforare la corticale o collocare l'impianto con precisione.

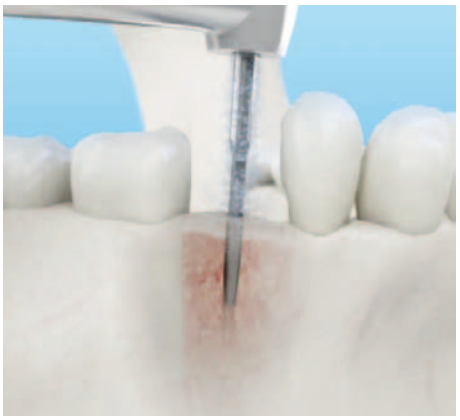

▶▶▶ FRESE A DIAMETRO

50-150 rpm
Senza irrigazione



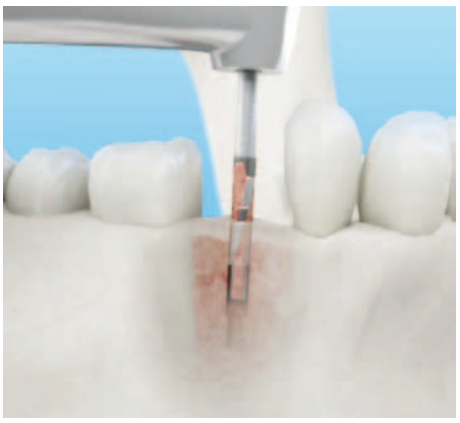

▶▶▶ ALESATORI

50-150 rpm
Senza irrigazione

5. COPPIA DI INSERIMENTO

Non esistono evidenze scientifiche in merito al serraggio o coppia di inserimento che meglio favorisca l'osteointegrazione degli impianti.

Gli impianti innestati con una coppia che si aggira sui 40 N·cm presentano una maggiore sopravvivenza rispetto agli impianti con una coppia inferiore. Per tale motivo si consigliano valori vicini a tale numero o lievemente superiori.

Serraggi elevati che superano i 70 N·cm sono sconsigliati, dal momento che determinano un'eccessiva compressione ossea con conseguenti ripercussioni sulla vitalità dell'osso a contatto con l'impianto, rendendo difficoltosa l'osteointegrazione. In tali casi si consiglia di rimuovere l'impianto, eseguire una nuova fresatura e quindi inserirlo di nuovo.

L'errore più frequente consiste nel collocare un impianto con un serraggio basso a causa di una sovrafresatura, ottenendo stabilità soltanto sul colletto invece di distribuirla sull'intero impianto.

6. FASI CHIRURGICHE: 1, 2 O CARICO IMMEDIATO

Una volta inserito l'impianto è possibile avvalersi di tre opzioni, purché le patologie parafunzionali e le abitudini del paziente siano adeguate.

6.1. Impianto in una fase chirurgica

Il perno di cicatrizzazione può essere inserito quando la stabilizzazione primaria ottenuta nell'intervento sia superiore a 35 N·cm e non si impieghino tecniche chirurgiche complementari (rialzo del seno, innesti, impianti corti o extra-corti.... In questo modo è possibile ridurre i tempi di attesa per la ristrutturazione protesica.

Si suturerà la gengiva attorno al perno di cicatrizzazione con un monofilamento non riassorbibile da 5/0.



Anitua E, Orive G, Aguirre JJ, Ardanza B. 5-Year clinical experience with BTIs dental implants: risk factors for implant failure. J Clin Periodontol 2008; 35:724–732.

6.2. Impianti in due fasi chirurgiche

Nei casi in cui non si ottenga una corretta stabilità primaria, si utilizzino tecniche chirurgiche aggiuntive o dettate da motivazioni protesiche (protesi provvisorie che possano determinare una pressione sul perno di cicatrizzazione) si eseguirà una cicatrizzazione differita.

Si posizionerà il tappo di chiusura dell'impianto e si suturerà la gengiva sul medesimo, preferibilmente con un monofilamento non riassorbibile di calibro sottile (5/0).

La riapertura avverrà tra i 3 e i 5 mesi dopo, a seconda della qualità ossea.



6.3. Carico immediato

Nei casi in cui si raggiunga una stabilità primaria sufficiente su un osso di densità superiore a 500 Unità Hounsfield, è possibile collocare la protesi sull'impianto appena inserito, ovvero procedere a un carico immediato.

- Per impianti unitari: coppia di serraggio 45-50 N·cm (almeno 650 Hu)

- Per impianti ferulizzati: coppia di serraggio di 30-45 N·cm

→ Lunghezza dell'impianto ≥ 10 mm

Diametro dell'impianto ≥ 3,5 mm

Si consiglia di posizionare la protesi entro e non oltre 5 giorni. L'ideale sarebbe entro 72 ore per non interferire nei fenomeni di rimodellamento osseo che hanno inizio attorno agli impianto dopo l'innesto.

Purché il carico immediato avvenga su vari impianti ferulizzati, si utilizzeranno transepiteliali Multi-Im per riuscire a ridurre le tensioni sugli impianti di recente inserimento nella presa dell'impronta e per non interferire nella sigillatura epiteliale attorno alla protesi.

▶▶▶ SCHEMA DEL CARICO IMMEDIATO PER PROTESI MULTIPLE

Impianti inseriti. Sugli impianti si collocano i transepiteliali Multi-Im, juxta o sovragengivale.

Si esegue la presa dell'impronta con il coping per Multi-Im (tecnica a vasca aperta).

Si costruisce la protesi a carico immediato (3-5 giorni) e si colloca sugli impianti avvitandola ai Multi-Im.

Garber D, Salama M. Immediate Total Tooth Placement. Compendium 2001;22:210-18.

Cochran DL, Morton D, Weber HP. Consensus statements and recommended clinical procedures regarding loading protocols for endosseous dental implants. Int J Oral Maxillofac Implants 2004;19:109-113.

Anitua E. Un nuevo enfoque en la cirugía y prótesis sobre implantes. Puesta al día, 1996.

Anitua E. Un nuevo enfoque biologico de la implantologia. Teamwork Media España, 2008.

Anitua E, Orive G, Aguirre JJ. Clinical Outcome of immediately Loaded dental implants bioactivated with plasma rich in growth factors: a 5-year retrospective study. J Periodontol 2008;79:1168-76.

Anitua E. Novel protocols for predictable implantology. Pract Proced Aesthet Dent. 2008;20:123-8.

PREPARAZIONE DELL' ALVEO IMPLANTARE

1. STEP BY STEP DALL'INCISIONE ALLA SUTURA

Questa sezione rappresenta il passo per passo della collocazione di un impianto BTI. Corrisponde a una piattaforma universale di 4,0 mm di diametro e 13 mm di lunghezza.

UNIVERSAL®

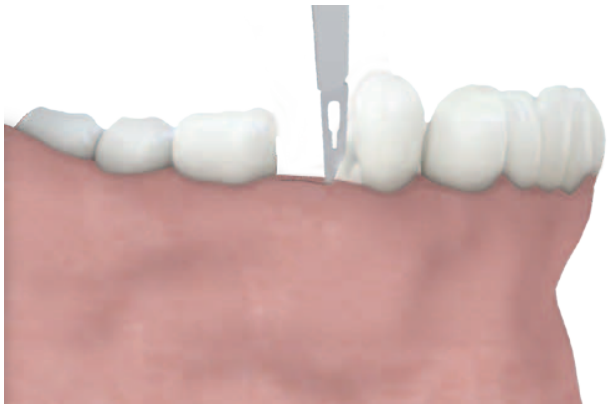

▶▶▶ Incisione crestale sulla gengiva cheratinizzata, con o senza scarico e scollamento mucoperiosteo del lembo a spessore totale con un periostotomo.

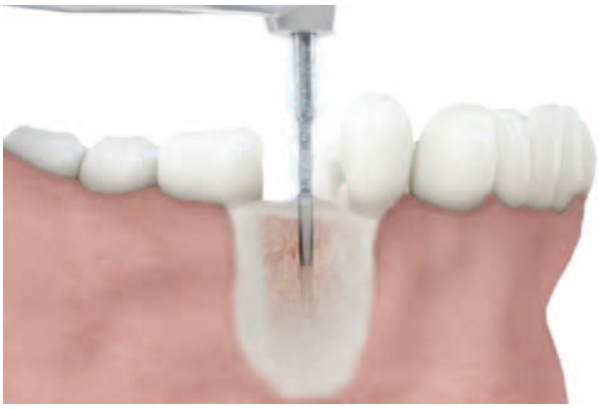

▶▶▶ Si procede all'elaborazione dell'alveo dell'impianto. Si inizia con la preparazione della cresta e la marcatura del luogo in cui si collocherà l'impianto con una fresa iniziale a 850 rpm con irrigazione e sull'intera lunghezza del lavoro. Come riferimento per stabilire l'ubicazione della posizione dell'impianto si utilizzerà una guida chirurgica elaborata a partire dalla ceratura diagnostica.

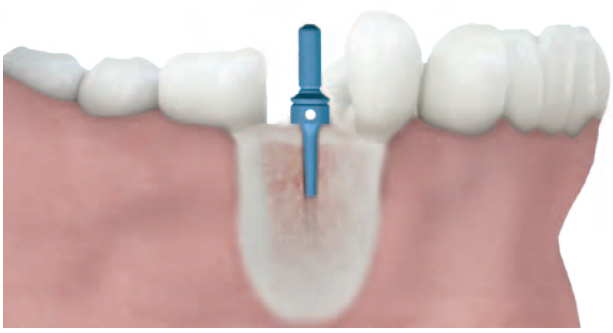

▶▶▶ Collocazione del posizionatore. Si verifica che la piattaforma dell'impianto scelto e la collocazione tridimensionale del medesimo siano corrette nel rispetto dei limiti biologici dei denti adiacenti.

Nel caso in cui si renda necessario correggere la posizione è bene farlo con la fresa iniziale, in grado di eseguire un taglio laterale.

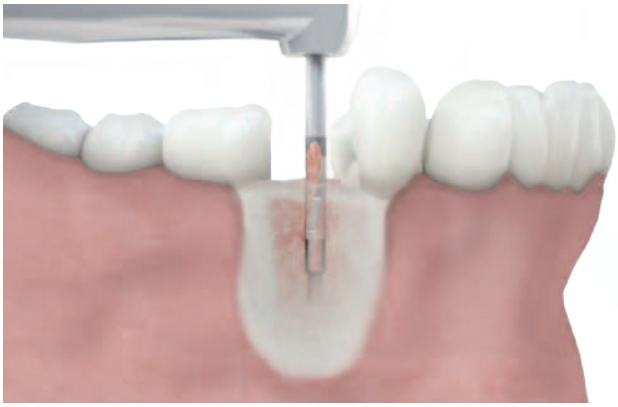

▶▶▶ Preparazione dell'alveo con la fresa 1,8/2,5 mm (fresa pilota) a 50-150 rpm, senza irrigazione (fresatura biologica) fino alla totale profondità di lavoro. Si esegue l'operazione di raccolta dell'osso autologo e si procede alla sua conservazione nella frazione 2 del PRGF®-Endoret®.
In caso di bassa densità ossea (100-300 Hu) sarà l'ultima fresa della sequenza di lavoro.

Tutto l'osso derivante dalla fresatura viene raccolto e conservato in un recipiente sterile e in vetro, immerso nella frazione 2 del PRGF®-Endoret® non attivato.



Si sistema il posizionatore blu (sul lato inverso). Si verifica che la posizione tridimensionale dell'impianto sia corretta.
Siamo tuttavia in tempo a correggere la posizione dell'impianto mediante la fresa iniziale, sino ad ottenere la posizione desiderata.

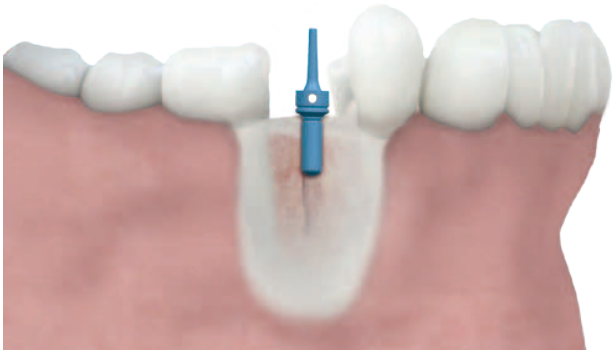

Si usa l'alesatore fino alla tacca laser per adeguare l'osso corticale alla piattaforma dell'impianto, evitando inoltre un eccesso di compressione a questo livello e agevolando l'assestamento del colletto dell'impianto. Non è necessario utilizzare questa fresa in caso di osso di tipo IV e V.

Fresa da 3 mm, nel caso in cui la densitometria sia di 400-500 Hounsfield, sarà l'ultima fresa di lavoro (in caso di osso tipo III l'ultima fresa ha un diametro di 1 mm inferiore al diametro dell'impianto).

▶▶▶ Fresa da 3,25 mm, nel caso in cui la densitometria sia di 550-800 Hounsfield, sarà l'ultima fresa di lavoro (in caso di osso tipo III l'ultima fresa ha un diametro di 0,75 mm inferiore al diametro dell'impianto).

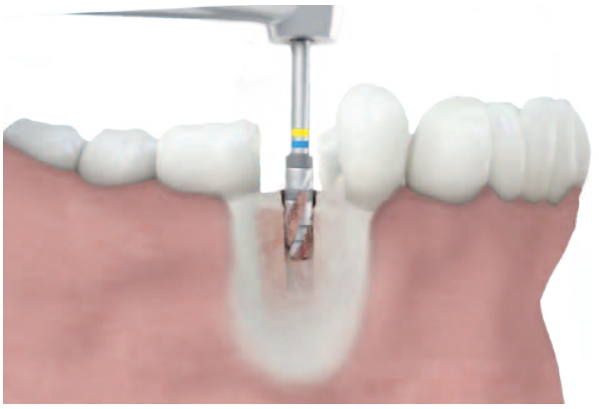

▶▶▶ Fresa da 3,50 mm, qualora la densità ossea sia di 1000-850 Hounsfield, sarà l'ultima della sequenza e si inserirà soltanto una profondità di 10 mm. Ricordiamo che si fresa soltanto un 75% della lunghezza complessiva dell'impianto e che in caso di osso tipo II l'ultima fresa ha un diametro di 0,5 - 0,75 mm in meno rispetto al diametro dell'impianto.

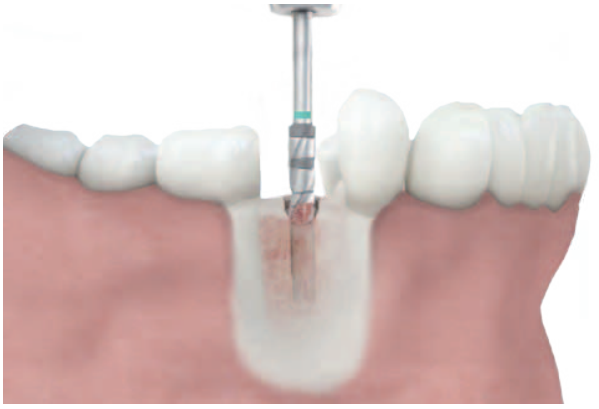

▶▶▶ Fresa da 3,8 mm, nei casi in cui la densitometria sia compresa tra 1050 e 1400 Hounsfields, si tratterà dell'ultima fresa della sequenza e si inseriranno soltanto 5 mm. Ricordiamo che si fresa soltanto un 25-35% della lunghezza complessiva dell'impianto e che in caso di osso tipo I l'ultima fresa ha un diametro di 0,2 mm in meno rispetto al diametro dell'impianto.

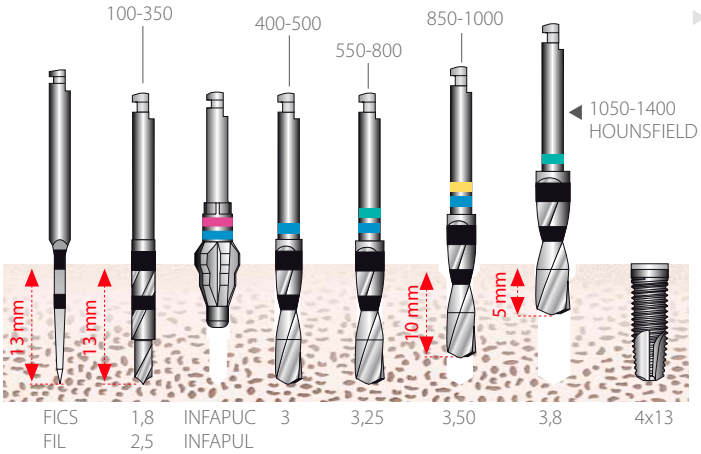

▶▶▶ In questo schema è possibile vedere la sequenza di fresatura di un impianto di 4x13 mm, piattaforma Universale, connessione interna. Qui si vede come è stata modificata la sequenza di fresatura (l'ultima fresatura) in funzione della densità ossea.

Si procede ad aprire il blister termo-saldato e sterile che contiene l'impianto.

Si rimuove l'impianto dal flacone in plastica e si ripone il tappo dove si trova la vite di chiusura.

Umettare l'impianto nel PRGF®-Endoret®, frazione 2 attivata per la creazione di una superficie bioattiva che favorisca l'osteointegrazione. Questo passaggio è facoltativo, ma eseguendolo si ottiene una superficie bioattiva con proteine del paziente che agevola l'osteointegrazione.

Inserimento dell'impianto con il motore chirurgico a 25 N·cm e 25 rpm, fino a quando avvenga l'innesto a livello crestale o lievemente sopracrestale.

Anitua A. Enhacement of osseointegration by generating a dynamic implant surface. J. Oral Implant 2006;32:72-76.

Anitua E, Orive G, Pla R, Roman P, Serrano V. The Effects of PRGF on bone regeneration and on titanium implant osseointegration in goats: a histologic and histomorphometric study. J. Biomed Mater Res A. 2009;91:158-65.

Tejero R, Rossbach P, Keller B, Anitua E, Reviakine I. Time-of-flight secondary ion mass spectrometry with principal component analysis of titania-blood plasma interfaces. Langmuir. 2012 Nov 2.

Sánchez-Ilárduya MB, Trouche E, Tejero R, Orive G, Reviakine I, Anitua E. Time-dependent release of growth factors from implant surfaces treated with plasma rich in growth factors. J Biomed Mater Res A. 2012 Nov 7. doi: 10.1002/jbm.a.34428

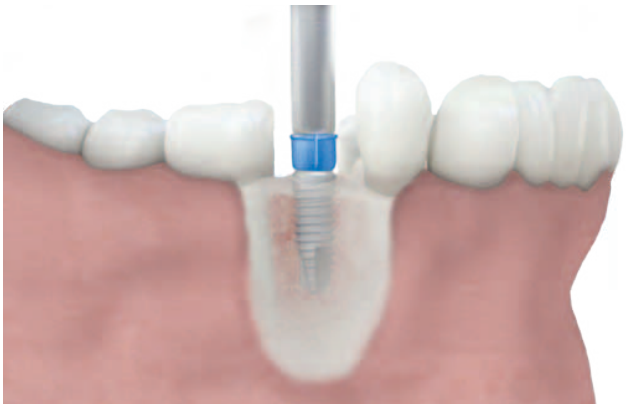

▶▶▶ Si concluderà l'inserimento totale, fino al livello desiderato, con la chiave chirurgica dinamometrica al fine di conoscere con precisione il serraggio finale.

Le tacche verticali del trasportatore devono restare posizionate nella sezione vestibolare, linguale, mesiale e distale grazie alla morfologia della connessione.

▶▶▶ Si rimuove il portaimpianti posizionando la chiave aperta nell'esagono del trasportatore e disinnestandolo con un avvitatore a testa esagonale grande (si raccomanda di utilizzare l'avvitatore ad angolo retto Rif. DAR). Si verifica che il livello dell'inserimento dell'impianto sia corretto.

Nel caso in cui si renda necessaria una rettifica dell'altezza della piattaforma dell'impianto, utilizzare la chiave a cricchetto con il connettore rivolto verso la connessione.

▶▶▶ Si rimuove la vite di chiusura del tappo dal contenitore dell'impianto con l'avvitatore esagonale.

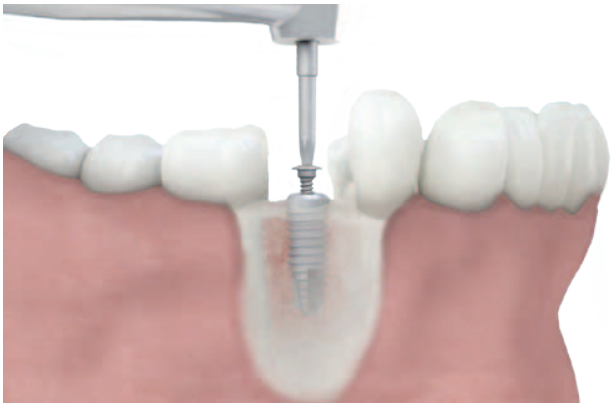

▶▶▶ Si avvita il tappo di chiusura all'impianto.

Il tappo di chiusura dell'impianto può essere collocato con l'avvitatore manuale o con l'avvitatore ad angolo retto (Rif. DAR ePHG24). Il tappo viene avvitato a 10-15 Nw.

Se necessario, posizionare un innesto di osso autologo+PRGF®-Endoret® (F2) attorno all'impianto al fine di agevolare la cicatrizzazione ossea (molto spesso sul lato vestibolare per sovra-correggere).

Si colloca la membrana di fibrina, ricoprendo l'innesto osseo, la zona dell'incisione e di lavoro.

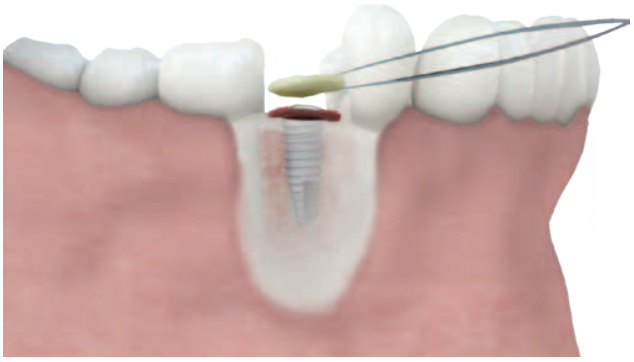

Infine si sutura la ferita chirurgica cercando la chiusura primaria dei bordi dell'incisione, con monofilamento non riassorbibile 5/0.

IMPIANTI CORTI ED EXTRACORTI

1. PROTOCOLLO

Gli impianti corti ed extra-corti consentono l'innesto diretto in queste aree (senza passaggi preliminari di incremento osseo verticale), semplificando la tecnica e abbreviando i tempi di attesa per il paziente.

Anitua E. Un nuevo enfoque en la regeneracion osea. Plasma rico en factores de crecimiento (PRGF). Puesta al día, 2000.

Anitua E. Un nuevo enfoque biologico de la implantologia. Teamwork Media España, 2008.

Anitua E, Orive G, Aguirre JJ, Ardanza B. Five-year clinical evaluation of short dental implants placed in posterior areas: a retrospective study. J Periodontol. 2008 Jan;79(1):42-8.

Anitua E, Tapia R, Luzuriaga F, Orive G. Influence of implant length, diameter, and geometry on stress distribution: a finite element analysis. Int J Periodontics Restorative Dent. 2010 Feb;30(1):89-95.

Anitua E, Orive G. Short implants in maxillae and mandibles: a retrospective study with 1 to 8 years of follow-up. J Periodontol. 2010 Jun;81(6):819-26.

Anitua E, Alkhraisat MH, Orive G. Novel technique for the treatment of severely atrophied posterior mandible. Int J Oral Maxillofac Implants. Accepted 2013.

BTI vanta una gamma di impianti corti ed extra-corti che consentono un adeguamento a vari livelli di atrofia verticale e orizzontale dei mascellari.

Impianti corti ed extracorti

TINY

Lunghezze (mm.)	4,5	5,5	6,5	7,5	8,5
Diametri ø (mm.)	3,5	3,75			

Impianti di diametro 3,75 mm

UNIVERSAL®

Lunghezze (mm.)	5,5	6,5	7,5	8,5
Diametri ø (mm.)	3,75	4	4,25	

Impianti di diametro 4,25 mm

UNIVERSAL PLUS®

Lunghezze (mm.)	5,5	6,5	7,5	8,5
Diametri ø (mm.)	4,5	5	5,5	

Impianti di diametro 5 mm

LARGA

Lunghezze (mm.)	5,5	6,5	7,5	8,5	
Diametri ø (mm.)	4,5	5	5,5	6	6,25

Impianti di diametro 5,5 mm

2. TECNICA

Pianificazione chirurgica del caso mediante software implantologico specifico (BTI-Scan® II). In questi casi di estremo riassorbimento, la pianificazione assume un ruolo di vitale importanza.

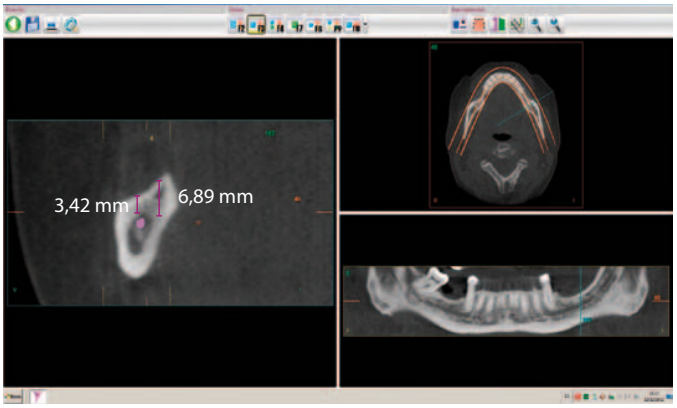

Incisione crestale sulla gengiva cheratinizzata, con o senza scarico e scollamento mucoperiosteo del lembo a spessore totale con un periostotomo.

Si esegue una fresatura biologica di diametro progressivo seguendo il protocollo convenzionale, riducendo di 1,5 mm la lunghezza stimata nella scansione. Si lascia 1 mm di distanza di sicurezza.

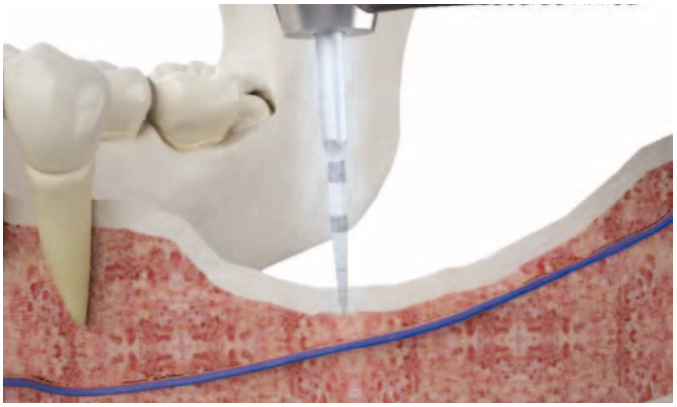

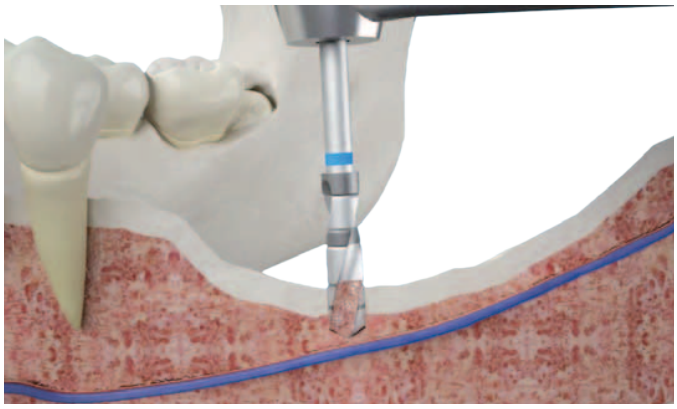

▶▶▶ Si lavora con frese di diametro fino ad aprire l'alveolo desiderato.

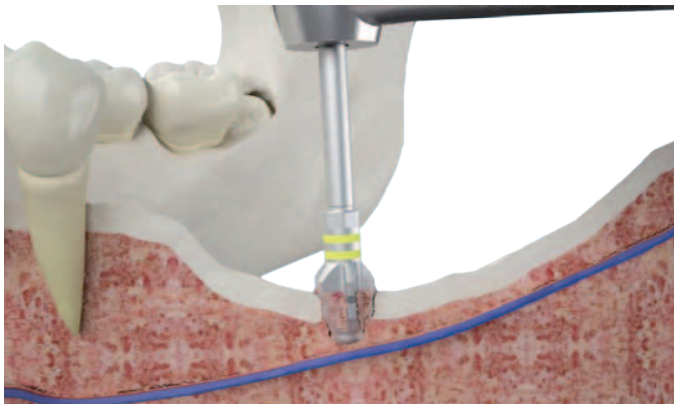

▶▶▶ Si utilizza l'alesatore per preparare la corticale.

▶▶▶ L'osso ottenuto mediante fresatura viene conservato durante l'intervento chirurgico nel PRGF®-Endoret®, per lasciarlo immerso nelle proteine del paziente e preservare la vitalità delle cellule ossee. Una volta concluso l'intervento, tutto l'osso raccolto può essere utilizzato come innesto particolato per ottenere crescita verticale, estremamente utile nei casi in cui si abbia a disposizione un'altezza molto limitata.

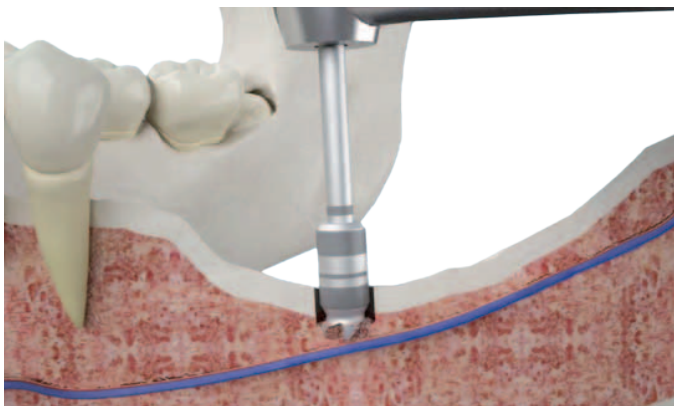

▶▶▶ Una volta eseguita l'intera fresatura convenzionale, la si conclude con la fresa a taglio frontale. Tale fresa ci consente di eseguire una fresatura più profonda (fermandoci a 0,5-1 mm dal nostro limite anatomico) dando al contempo forma a una morfologia parallela della porzione apicale dell'alveolo, che coincide con la morfologia degli impianti corti ed extracorti eliminando in questo modo la compressione dell'osso a questo livello.

Si procede ad aprire il blister termosaldato e sterile che contiene l'impianto.

Si rimuove l'impianto dal flacone in plastica e si ripone il tappo dove si trova la vite di chiusura.

Umettare l'impianto nel PRGF®-Endoret®, frazione 2 attivata per la creazione di una superficie bioattiva che favorisca l'osteointegrazione.
(Questa fase è facoltativa):

FRAZIONE 2 - 2ml

Inserimento dell'impianto con il motore chirurgico a 25 N·cm e 25 rpm, fino a quando avvenga l'innesto a livello crestale o lievemente sopracrestale.

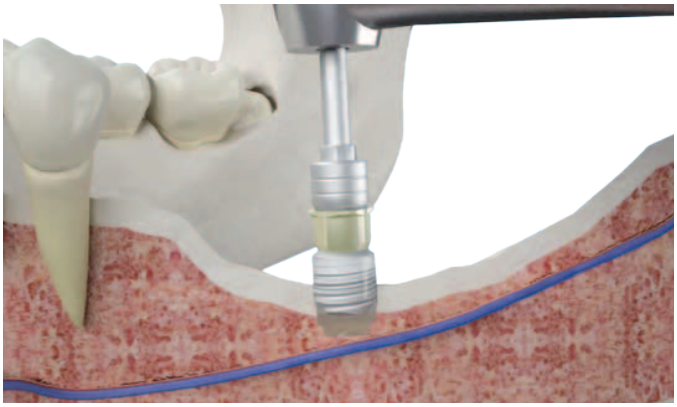

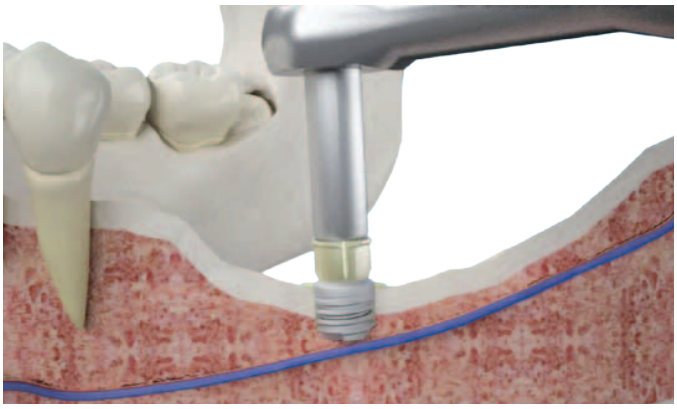

Si concluderà l'inserimento totale, fino al livello desiderato, con la chiave chirurgica dinamometrica al fine di conoscere con precisione il serraggio finale.

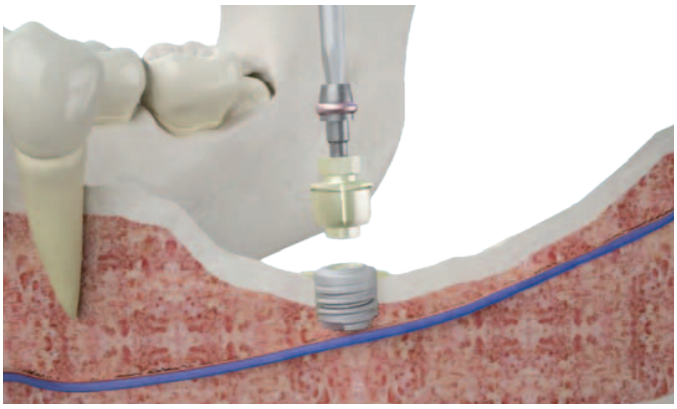

Si rimuove il portaimpianti posizionando la chiave aperta nell'esagono del trasportatore e disinnestandolo con un avvitatore a testa esagonale grande. Si verifica che il livello dell'inserimento dell'impianto sia corretto.

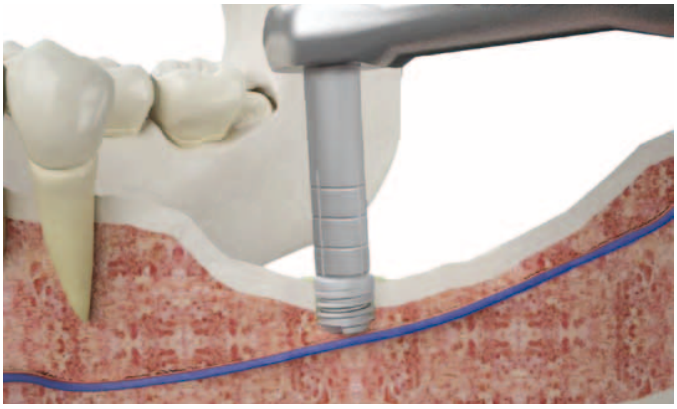

Nel caso in cui si renda necessaria una rettifica dell'altezza della piattaforma dell'impianto, utilizzare la chiave a cricchetto con il connettore rivolto verso la connessione.

Si rimuove la vite di chiusura del tappo dal contenitore dell'impianto con l'avvitatore esagonale.

Si avvita il tappo di chiusura all'impianto con l'avvitatore ad angolo retto.

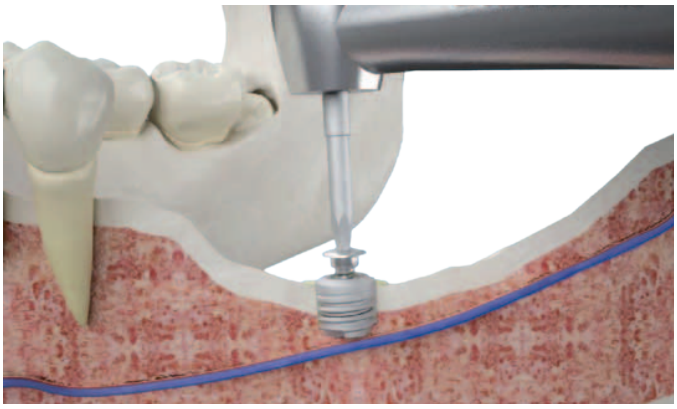

Nei casi in cui si renda necessaria una crescita verticale, si collocherà sull'impianto un innesto osseo consistente in:

A · Un primo strato di osso autologo ottenuto dalla fresatura biologica veicolata mediante la frazione 2 del PRGF®-Endoret® attivato.

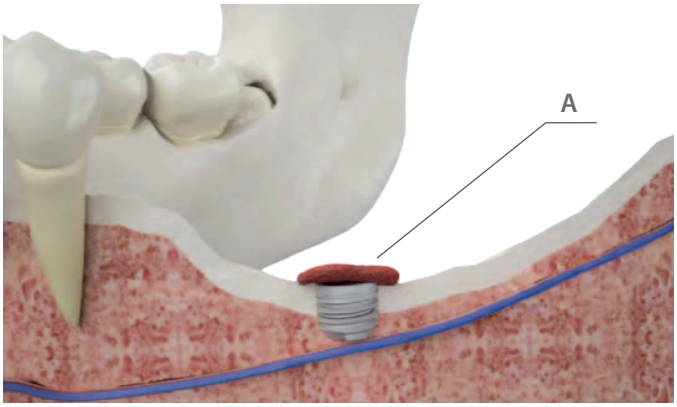

B · Si collocherà sullo stesso una membrana di fibrina autologa ottenuta con la frazione 1 del PRGF®-Endoret®.

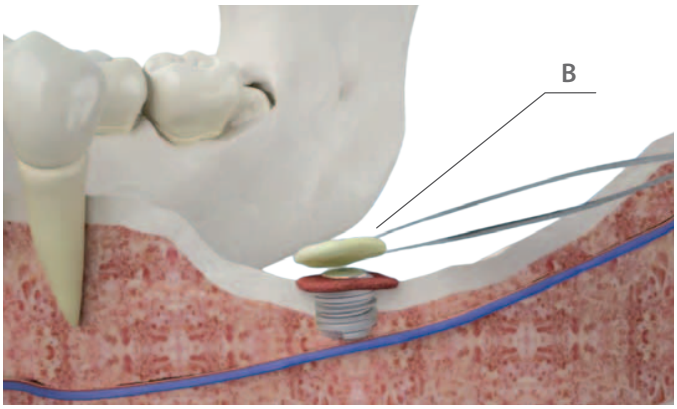

Infine si sutura la ferita chirurgica con monofilamento non riassorbibile 5/0

▶▶▶ SEQUENZA DI FRESATURA - IMPIANTO 5,5 mm ø UNIVERSALE PLUS EXTRA-CORTO

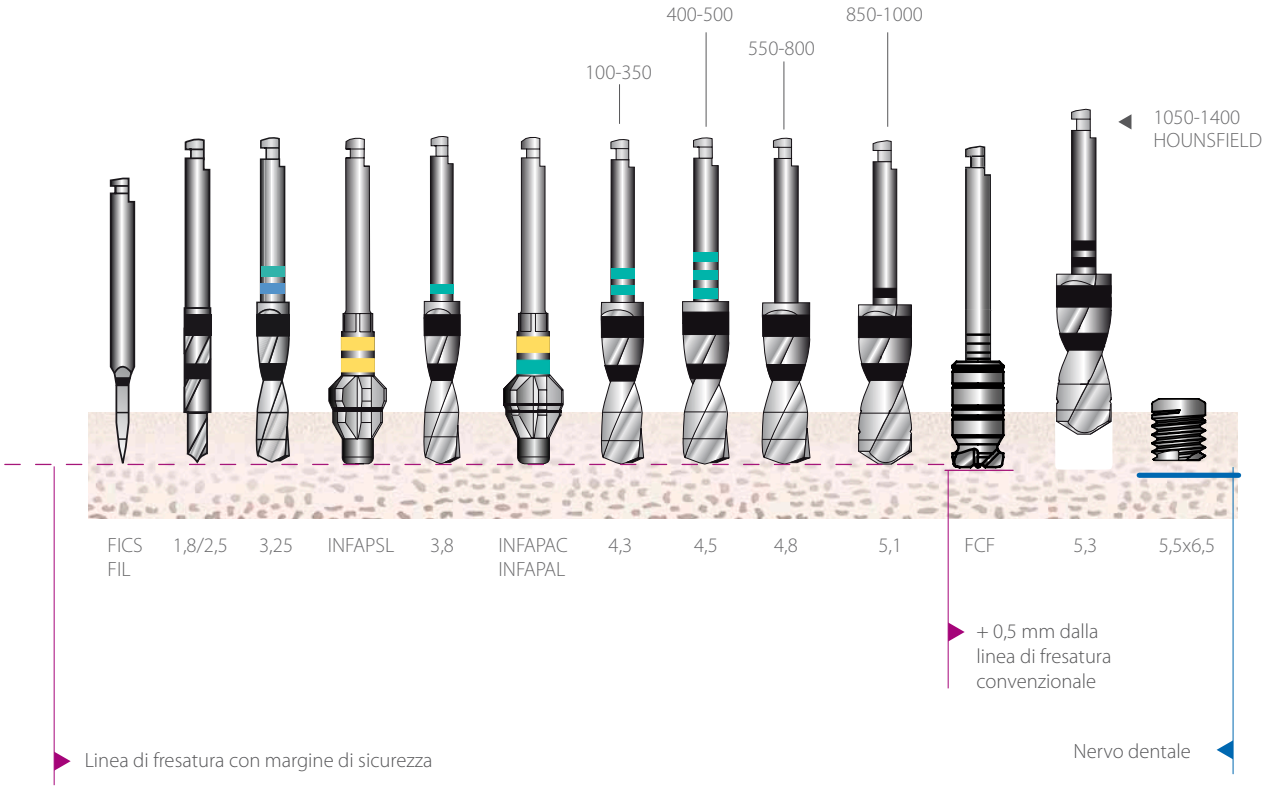

RIALZO DEL SENO

APPROCCIO CRESTALE (TRANSALVEOLARE)

1. PROTOCOLLO

La tecnica di rialzo del seno trans-alveolare nasce come alternativa all'approccio laterale per evitare la realizzazione della finestra e lo scollamento della membrana a questo livello, semplificando la procedura chirurgica e riducendo al minimo la fase post-operatoria per il paziente.

La tecnica descritta di seguito impiega anche la fresa a taglio frontale appositamente progettata, che taglia a livello apicale senza alcun danno alle strutture anatomiche. L'impiego della fibrina autologa del paziente ottenuta mediante la frazione 1 di PRGF®-Endoret® per proteggere la membrana durante lo scollamento.

Anitua E. Un nuevo enfoque en la cirugía y prótesis sobre implantes. Puesta al día, 1996.

Anitua E. Un nuevo enfoque en la regeneracion osea. Plasma rico en factores de crecimiento (PRGF). Puesta al día, 2000.

Anitua E. Un nuevo enfoque biologico de la implantologia. Teamwork Media España, 2008.

Torella F, Pitardi S, Cabanes G, Anitua E. Ultrasonic osteotomy for the surgical approach of the maxillary sinus: a technical note. INT J. Oral Maxillofacial implants. 1998;13:697-700.

Anitua E, Prado R, Orive G. A lateral approach for sinus elevation using PRGF technology. Clin Implant Dent Relat Res. 2009;11 Suppl 1:e23-31.

Anitua E, Prado R, Orive G. Bilateral sinus elevation evaluating plasma rich in growth factors technology: a report of five cases. Clin Implant Dent Relat Res. 2012;14:51-60.

Taschieri S, Corbella S, Del Fabbro M. Mini-invasive osteotome sinus floor elevation in partially edentulous atrophic maxilla using reduced length dental implants: interim results of a prospective study. Clin Implant Dent Relat Res. 2012 Aug 9. doi: 10.1111/j.1708-8208.2012.00483.x.

Le frese a taglio frontale sono state appositamente progettate per eseguire un taglio apicale senza danneggiare le strutture anatomiche.

Si lavorerà senza irrigazione alla stessa velocità delle frese a diametro. Presentano altresì una capacità di recupero dell'osso.

Le frese a taglio frontale sono disponibili in quattro diametri, in modo tale da poter essere utilizzate con la sequenza di fresatura adatta in funzione del diametro dell'impianto.

Le cinque tacche di profondità diverse sono utili per conoscere l'ubicazione precisa della fresa, in funzione dell'altezza dell'osso rimanente.

Frese a taglio frontale:

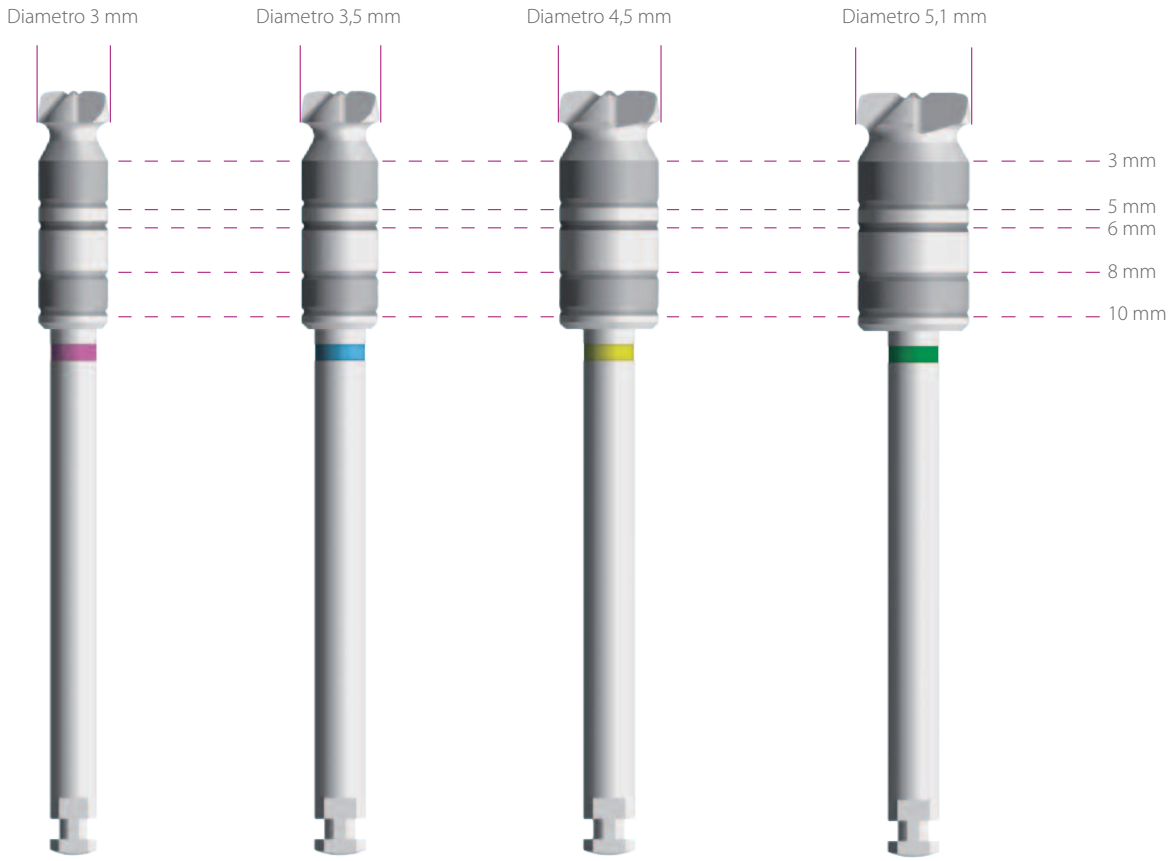

2. TECNICA

Pianificazione chirurgica del caso mediante software implantologico specifico (BTI-Scan® II). In questi casi di estremo riassorbimento, la pianificazione assume un ruolo di vitale importanza.

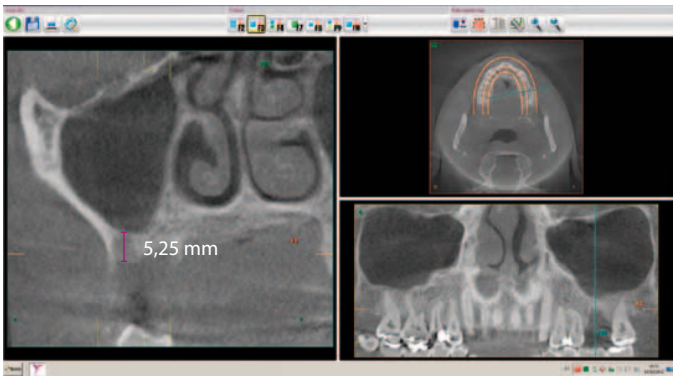

UNIVERSAL PLUS®
5 ø mm. e 5,5 mm. lunghezza

Incisione crestale sulla gengiva cheratinizzata, con o senza scarico e scollamento mucoperiosteo del lembo a spessore totale con un periostotomo. Il lembo deve essere abbastanza ampio da consentire una corretta visione della zona, sebbene gli scarichi potrebbero anche essere evitati.

Si parte con la fresa iniziale con un margine di sicurezza di 1,5 mm.

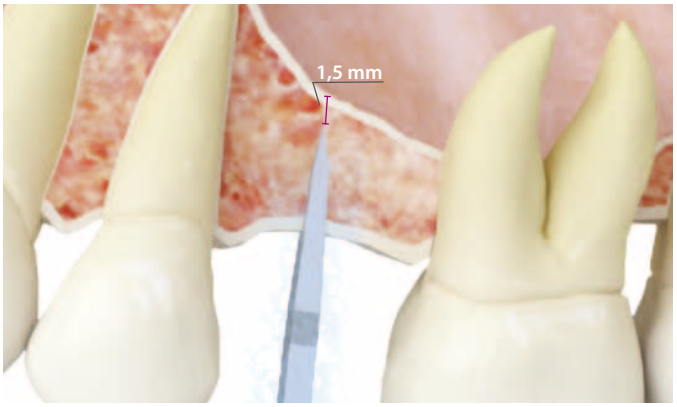

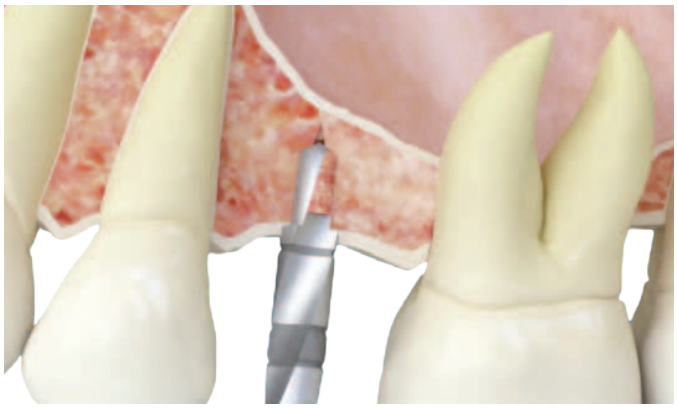

▶▶▶ Fresa da 1,8/2,5 mm (pilota) a 50-150 rpm alla lunghezza di lavoro stabilita con la fresa iniziale.

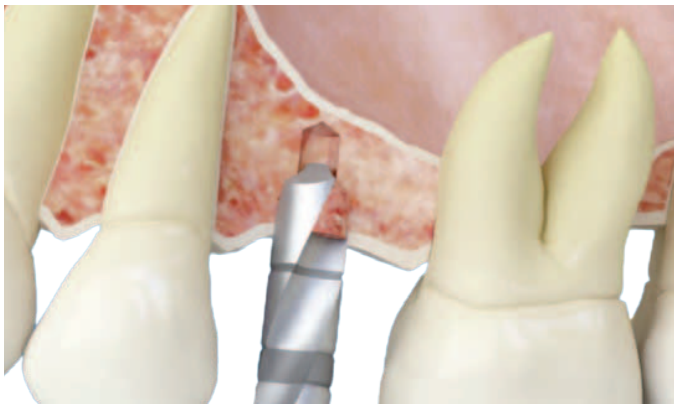

▶▶▶ Fresa da 3 mm sulla lunghezza complessiva del lavoro.

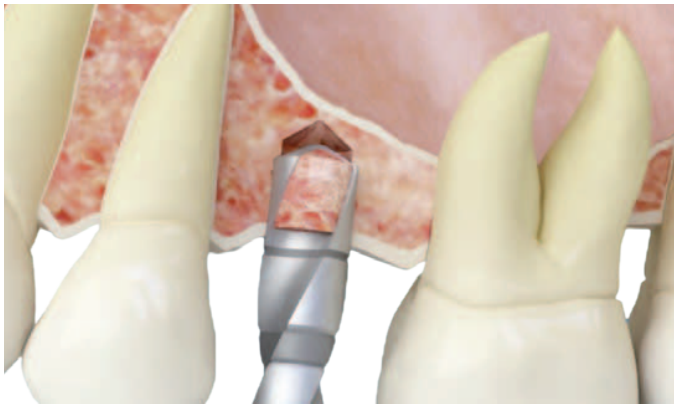

▶▶▶ Fresa da 3,5 mm sulla medesima lunghezza.

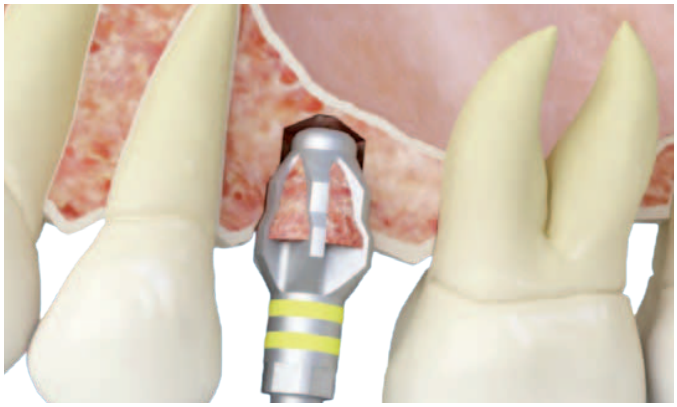

▶▶▶ Alesatura per la conformazione della parte superiore del neo-alveolo.

Fresa da 4 mm sulla lunghezza del lavoro.

Fresa da 4,5 mm sulla medesima lunghezza. Sino alla fresa abbiamo mantenuto 1-1,5 mm di distanza di sicurezza.

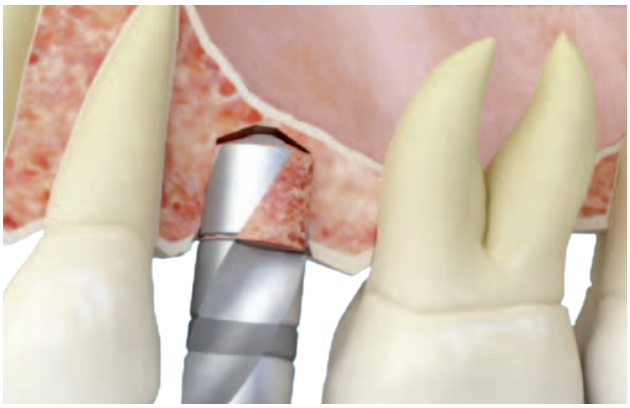

Questo spazio finale di 0,5-1 mm sarà fresato con la fresa ad attacco frontale.

Una volta fresati gli ultimi 0,5 mm, la membrana di Schneider rimane esposta in fondo all'alveolo. In molte occasioni è possibile evitare il rialzo e mantenere un impianto di 6,5-7,5 mm di lunghezza, dal momento che questa fresa consente una fresatura più conservativa.

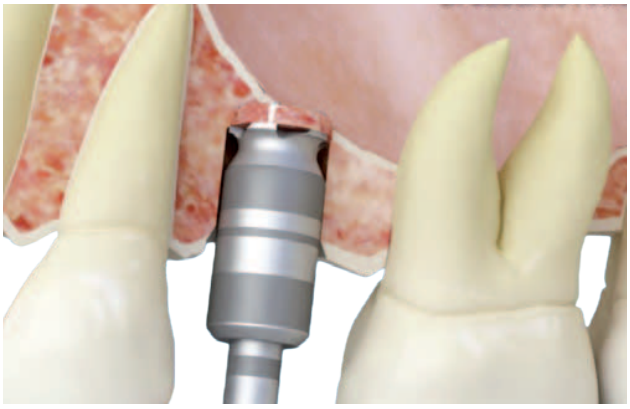

Nel caso in cui si prosegua, si inserisce una membrana di fibrina autologa elaborata con la frazione 1 del PRGF®-Endoret® affinché protegga la membrana e con un condensatore sinusale si esegue una lieve pressione che scolli la membrana a questo livello. Con questa tecnica è possibile guadagnare fino a 2-3 mm di altezza in tutta sicurezza e in maniera minimamente invasiva.
In molte occasioni potremo già inserire l'impianto per ottenere 1 mm di crescita apicale. La fibrina è sufficiente.

Nei casi in cui si renda necessario ottenere una maggiore altezza, è possibile inserire lentamente l'innesto (biomateriale + PRGF®-Endoret®) ed effettuare una maggiore pressione e lo scollamento della membrana. Questa tecnica è indicata per le altezze ossee comprese tra i 3,5 e i 7,5 mm.

Si procede ad aprire il blister termosaldato e sterile che contiene l'impianto.

Si rimuove l'impianto dal flacone in plastica e si ripone il tappo dove si trova la vite di chiusura.

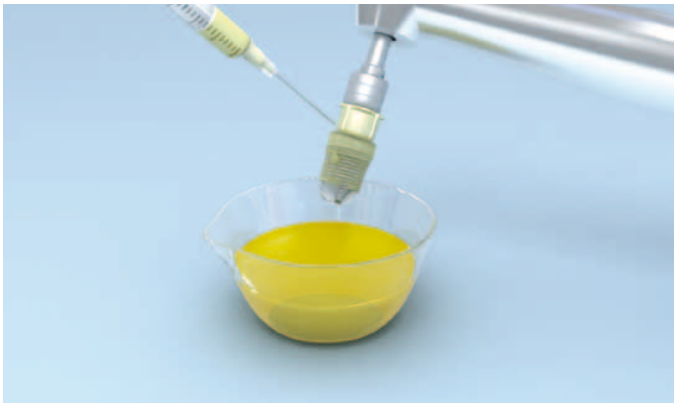

Umettare l'impianto nel PRGF®-Endoret®, frazione 2 attivata per la creazione di una superficie bioattiva che favorisca l'osteointegrazione.

FRAZIONE 2 - 2ml

Inserimento dell'impianto con il motore chirurgico a 25 N·cm e 25 rpm, fino a quando avvenga l'innesto a livello crestale o lievemente sopracrestale.

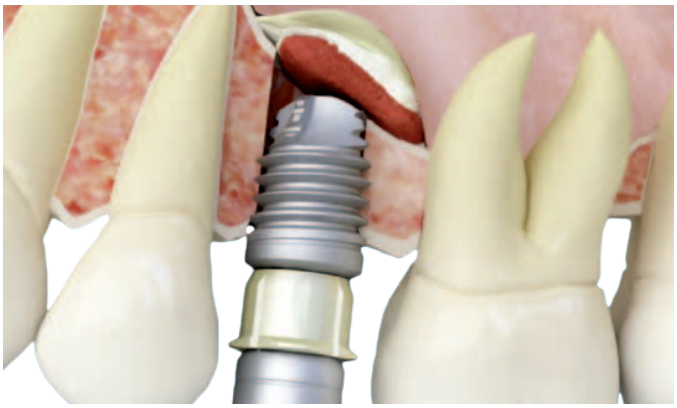

Si concluderà l'inserimento totale, fino al livello desiderato, con la chiave chirurgica dinamometrica al fine di conoscere con precisione il serraggio finale.

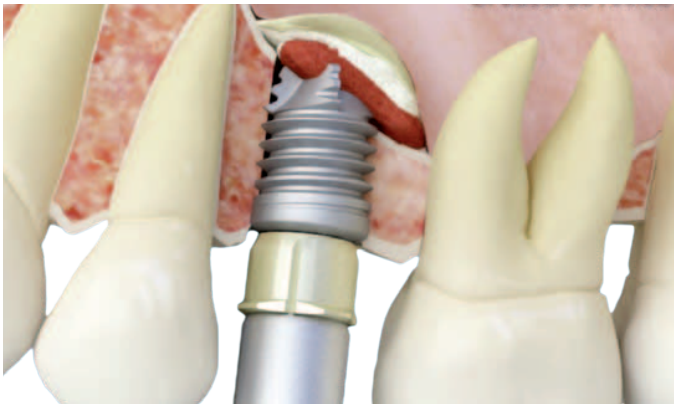

Si rimuove il portaimpianti posizionando la chiave aperta nell'esagono del trasportatore e disinnestandolo con un avvitatore a testa esagonale grande. Si verifica che il livello dell'inserimento dell'impianto sia corretto.

Nel caso in cui si renda necessaria una rettifica dell'altezza della piattaforma dell'impianto, utilizzare la chiave a cricchetto con il connettore rivolto verso la connessione.

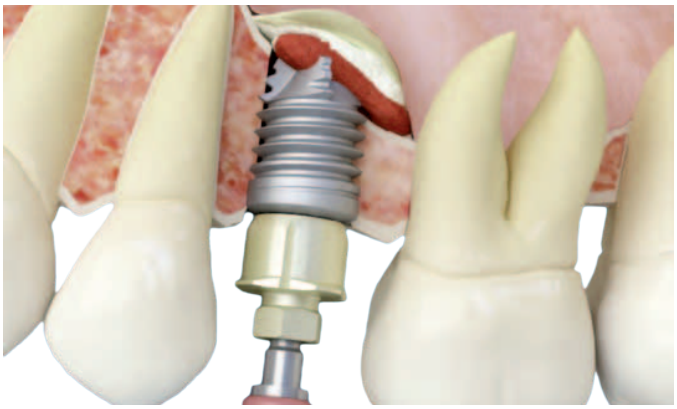

Si rimuove la vite di chiusura del tappo dal contenitore dell'impianto con l'avvitatore esagonale.

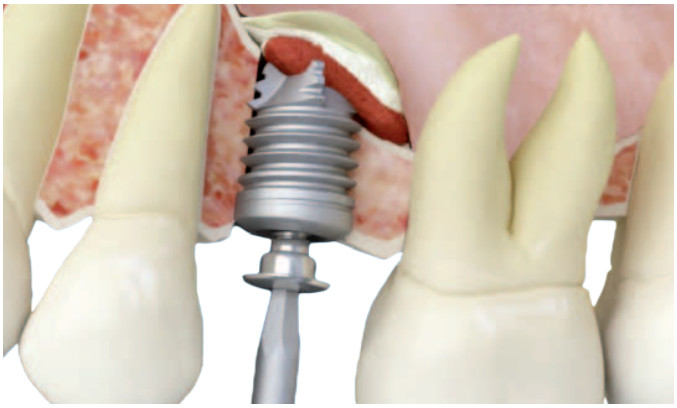

▶▶▶ Si avvita il tappo di chiusura all'impianto.

Infine si sutura la ferita chirurgica con monofilamento non riassorbibile 5/0

3. INDICAZIONI PER L'APPROCCIO DELL'ATROFIA POSTERIORE DEL MASCELLARE

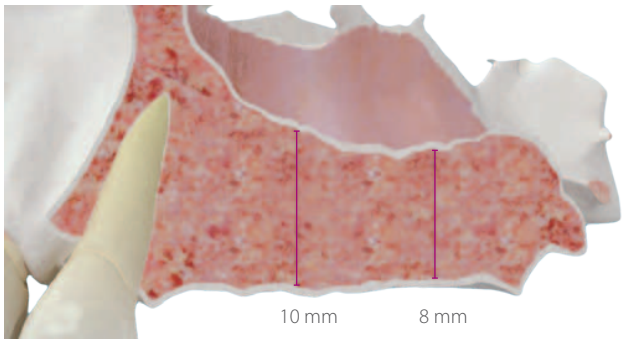

▶▶▶ In caso di riassorbimenti minori (8-10 mm) sarà possibile posizionare impianti corti con ancoraggio sulla corticale sinusale senza rialzo del seno (con la fresa ad attacco frontale).

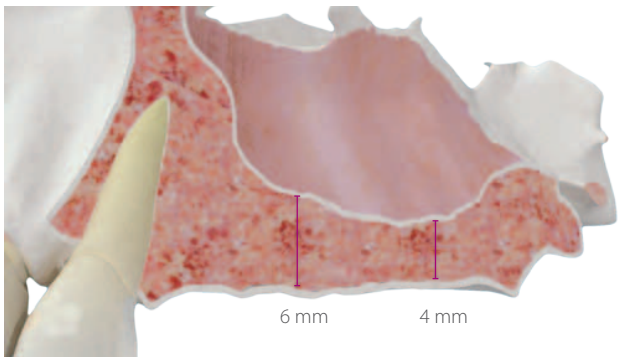

▶▶▶ Qualora il volume della cresta ossea si collochi tra i 4 e i 6 mm, è possibile eseguire un rialzo trans-alveolare posizionando impianti extra-corti, con o senza innesto in funzione della cresta residuale (altezza e densità ossea).

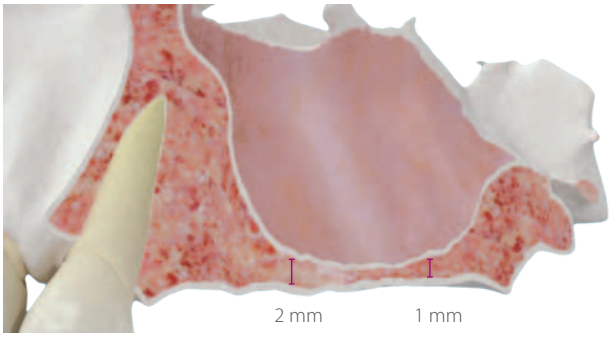

▶▶▶ Nei casi in cui la cresta ossea residuale sia compresa tra 1 e 3 mm, l'indicazione sarà quella di un rialzo del seno con approccio laterale.

RIALZO DEL SENO

APPROCCIO LATERALE MEDIANTE ULTRASUONI

1. PROTOCOLLO

La tecnica di rialzo del seno è il metodo più spesso utilizzato per ripristinare un volume dell'osso e un'altezza della cresta opportuni nelle atrofie posteriori mascellari severe.

La tecnica convenzionale consiste nella creazione di un accesso laterale al seno mediante una finestra ossea. Quindi si esegue uno scollamento della membrana di Schneider e si procede al riempimento sotto la medesima con un biomateriale, innesto osseo particolato o una miscela di entrambi per ottenere immediatamente l'aumento dell'altezza ossea del settore posteriore.

Anitua E. Un nuevo enfoque en la cirugía y prótesis sobre implantes. Puesta al día, 1996.

Torella F, Pitardi S, Cabanes G, Anitua E. Ultrasonic osteotomy for the surgical approach of the maxillary sinus: a technical note. INT J. Oral Maxillofacial implants. 1998;13:697-700.

Anitua E. Un nuevo enfoque en la regeneracion osea. Plasma rico en factores de crecimiento (PRGF). Puesta al día, 2000.

Anitua E. Un nuevo enfoque biologico de la implantologia. Teamwork Media España, 2008.

Anitua E, Prado R, Orive G. A lateral approach for sinus elevation using PRGF technology. Clin Implant Dent Relat Res. 2009;11 Suppl 1:e23-31.

Anitua E, Prado R, Orive G. Bilateral sinus elevation evaluating plasma rich in growth factors technology: a report of five cases. Clin Implant Dent Relat Res. 2012;14:51-60.

L'impiego degli ultrasuoni nella realizzazione dell'osteotomia agevola la tecnica, eliminando il rischio di perforazione della membrana. BTI dispone di innesti specifici per questa tecnica, in grado di agevolare l'approccio, come altresì di un kit specifico di scollatori sinusali adeguati per il raggiungimento di tutte le aree da trattare.



KES: Kit di scollatori del seno

Punte del Kit di scollatori del seno

UT1

Punta a spatola circolare a 140º
Per eseguire corticotomie e raschiatura della base del seno prima dell'inserimento di un innesto.

Potenza · 50
Vibrazione · 70
Irrigazione · 45

UT1A

Punta a spatola circolare a 140º mini
Per eseguire una corticotomia sinusale.

Potenza · 40
Vibrazione · 80
Irrigazione · 45

Scollatori della membrana di Schneider.

DMS1

DMS2

DMS3

INDICAZIONI

Nei casi in cui esista una cresta residuale di almeno 4 mm di altezza sulla quale sia possibile stabilizzare correttamente gli impianti, in seguito al rialzo è possibile inserire impianti nella zona riducendo i tempi di attesa per il paziente.
Se la cresta residuale è inferiore a 3 mm o presenta una bassa densità, si raccomanda l'inserimento dell'impianto in una seconda fase chirurgica.

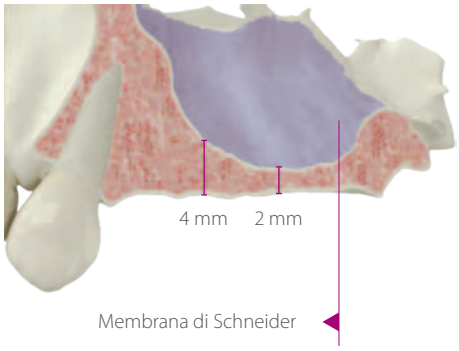

2. TECNICA

Pianificazione chirurgica del caso mediante software implantologico specifico (BTI Scan II).

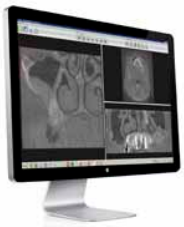

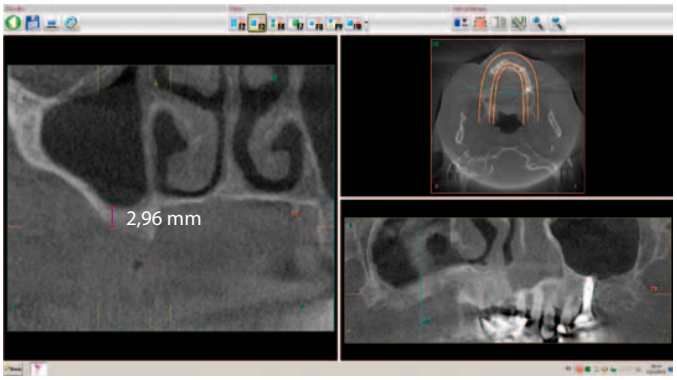

Incisione crestale sulla gengiva cheratinizzata, con o senza scarico e scollamento mucoperiosteo del lembo a spessore totale con un periostotomo.

▶▶▶ Il lembo deve essere abbastanza ampio da consentire una corretta visione della zona.

▶▶▶ Si esegue una finestra ossea a livello del seno mascellare con il bisturi a ultrasuoni abbastanza ampia e che consenta di raggiungere l'intera lunghezza del seno mascellare.

▶▶▶ Una volta eseguita l'osteotomia completa della finestra, la si scolla lentamente con uno degli scollatori per membrana per estrarla. Questo scollamento deve avvenire con la massima attenzione, per non causare lacerazioni nella membrana di Schneider.

▶▶▶ La finestra viene immersa nel PRGF®-Endoret®, frazione 2 per l'intera durata dell'intervento al fine di conservarla nelle migliori condizioni biologiche e poterla poi ricollocare in seguito.

La membrana viene scollata lentamente, partendo preferibilmente dalla parte inferiore. Quindi si procede a scollare le parti laterali. Una volta scollata viene rialzata.

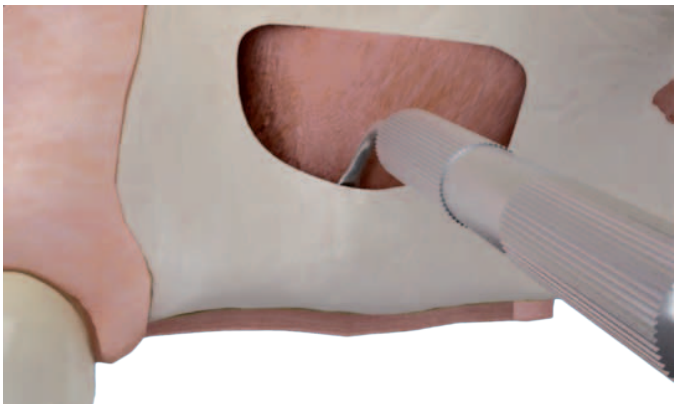

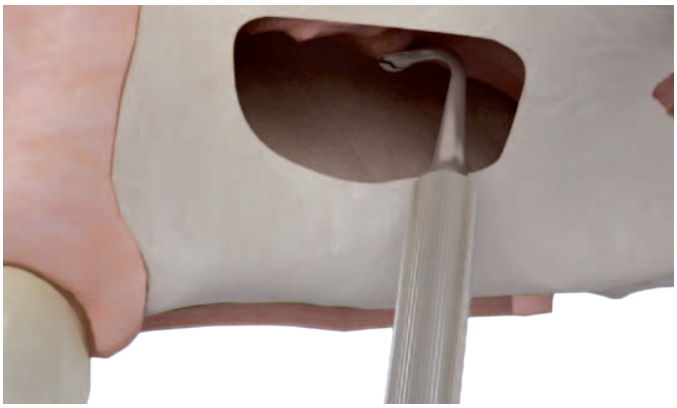

Al di sotto della membrana si inserisce l'innesto, consistente in un biomateriale miscelato con PRGF®-Endoret® (F2) al quale è possibile aggiungere osso autologo ottenuto mediante fresatura nel caso in cui si inseriscano innesti nel medesimo intervento chirurgico.

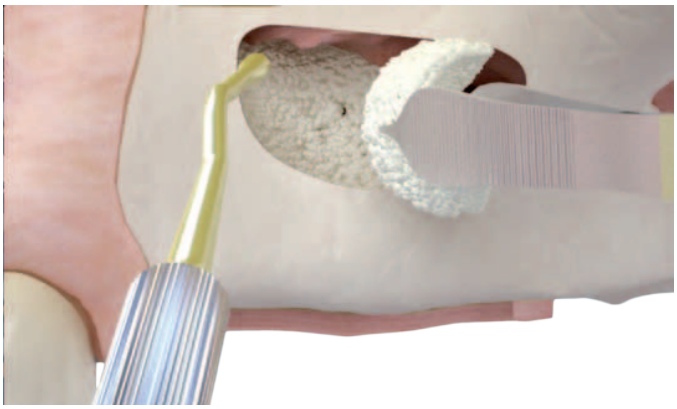

Una volta riempito l'intero seno, si ricolloca la calotta nella posizione originale ruotandola di 30º fino a stabilizzarla, in modo che sia ben salda e non sia soggetta a micro movimenti che possano complicarne l'integrazione.

Quindi si copre tutto con una membrana di fibrina autologa (PRGF®-Endoret®, frazione 1).

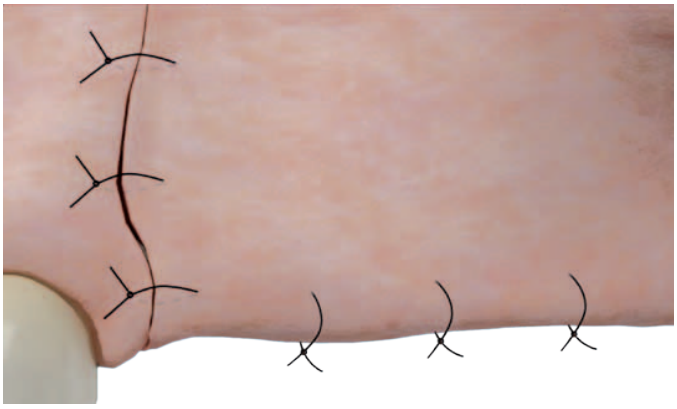

Si procede alla sutura con monofilamento 5/0 non riassorbibile.

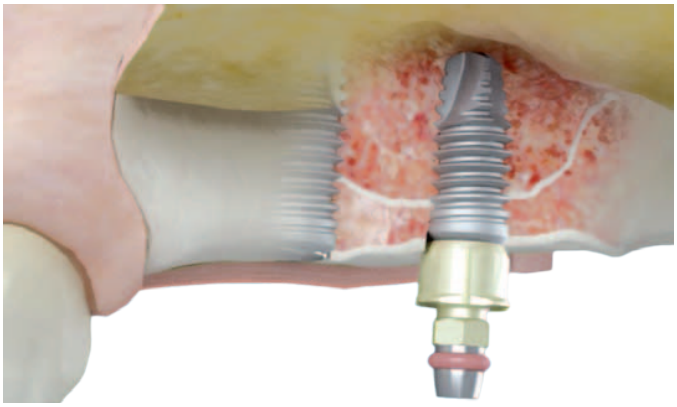

Dopo un periodo di attesa per il consolidamento dell'innesto, che solitamente si aggira sui 5-6 mesi, è possibile procedere all'inserimento degli impianti. Questi impianti vengono inseriti nel rispetto del protocollo convenzionale descritto nella sezione "step by step".

ESPANSIONE DELLA CRESTA CON ESPANSORI MOTORIZZATI

1. PROTOCOLLO

Gli espansori di cresta motorizzati sono un'evoluzione degli osteotomi convenzionali. Si eliminano alcune fasi di questa vecchia tecnica, quali i colpi di martello che potevano generare stress nel paziente, malessere e imprecisione durante l'intervento chirurgico.

L'indicazione fondamentale dell'espansore 1 e 2 consiste nell'espansione della cresta nei casi in cui si parte da una larghezza residuale superiore ai 3 mm. Con l'espansore 3 e 4 è possibile compattare l'osso inferiore a 400 Hounsfield e al contempo eseguire piccoli rialzi del seno.

Esistono due kit di espansori: lunghi e corti, per i casi che presentano una ridotta apertura della bocca.

Gli espansori lunghi presentano una lunghezza di 17 mm con tacche situate a: 8,5 - 10 - 13 e 15 mm Esistono quattro espansori a diametro progressivo e di forma conica con uno spessore inferiore sulla punta rispetto al corpo. L'espansore n.1 è dotato di una punta attiva. Gli altri presentano punte smussate.

Anitua E. Un nuevo enfoque en la cirugía y prótesis sobre implantes. Puesta al día, 1996.

Anitua E. Un nuevo enfoque en la regeneracion osea. Plasma rico en factores de crecimiento (PRGF). Puesta al día, 2000.

Anitua E. Un nuevo enfoque biologico de la implantologia. Teamwork Media España, 2008.

Mazzocco F, Nart J, Cheung WS, Griffin TJ. Prospective evaluation of the use of motorized ridge expanders in guided bone regeneration for future implant sites. Int J Periodontics Restorative Dent. 2011;31:547-54.

Anitua E, Begoña L, Orive G. Clinical evaluation of split-crest technique with ultrasonic bone surgery for narrow ridge expansion: status of soft and hard tissues and implant success. Clin Implant Dent Relat Res. 2011 Mar 31. doi: 10.1111/j.1708-8208.2011.00340.x.

Anitua E, Begoña L, Orive G. Two-stage split-crest technique with ultrasonic bone surgery for controlled ridge expansion: a novel modified technique. Oral Surg Oral Med Oral Pathol Oral Radiol Endod. 2011;112:708-10.

Anitua E, Begoña L, Orive G. Controlled ridge expansion using a two-stage split-crest technique with ultrasonic bone surgery. Implant Dent. 2012;21:163-70.

Si utilizzano gli espansori fino a ottenere l'espansione desiderata in funzione della cresta residuale e del diametro dell'impianto che si è pianificato di inserire. In linea generale si posiziona l'impianto di diametro maggiore rispettando la distanza orizzontale tra l'impianto e gli assi ossei e con la massima lunghezza possibile. Si raccomanda di non effettuare fratture estese degli assi che provocano una minore stabilità primaria in modo che possa riassorbirsi.

KEXCO: Kit di espansori compattatori

Espansori motorizzati lunghi

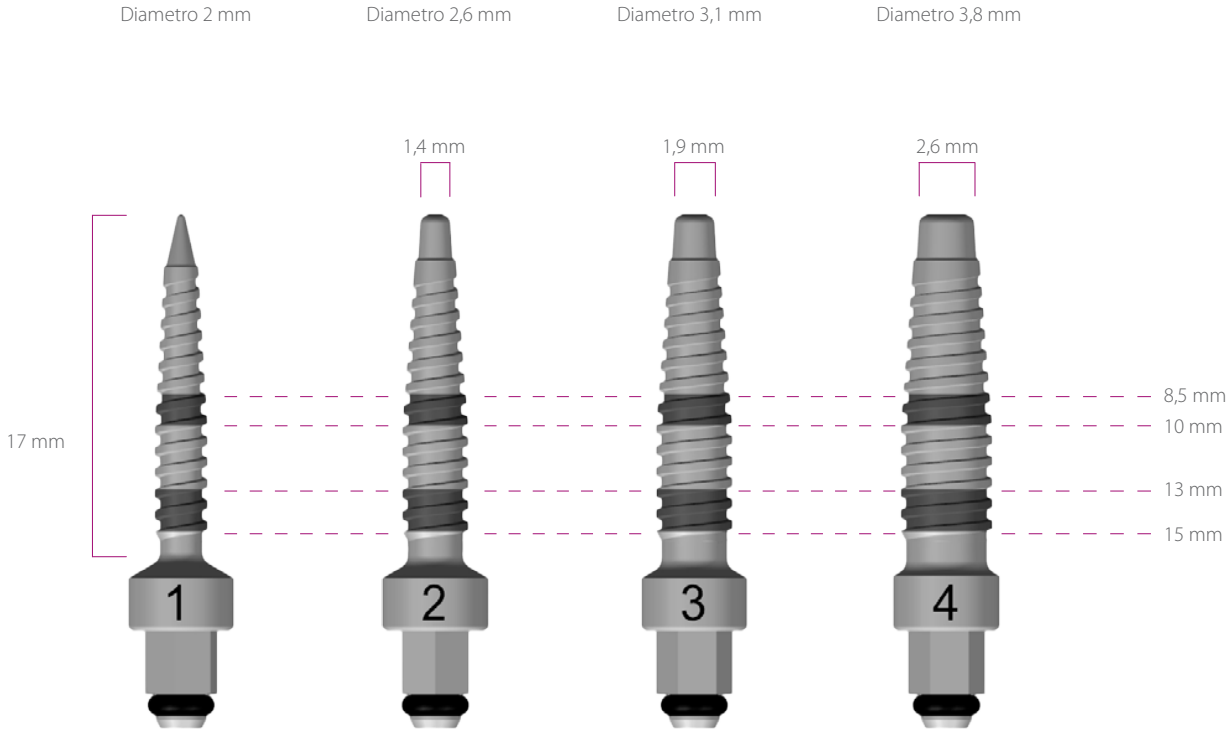

Espansore I

Espansore II

Espansore-compattatore-sollevatore III

Espansore-compattatore-sollevatore IV

2. TECNICA

Pianificazione chirurgica del caso mediante software implantologico specifico (BTI-Scan® II). In questi casi di estremo riassorbimento orizzontale, la pianificazione assume un ruolo di vitale importanza.

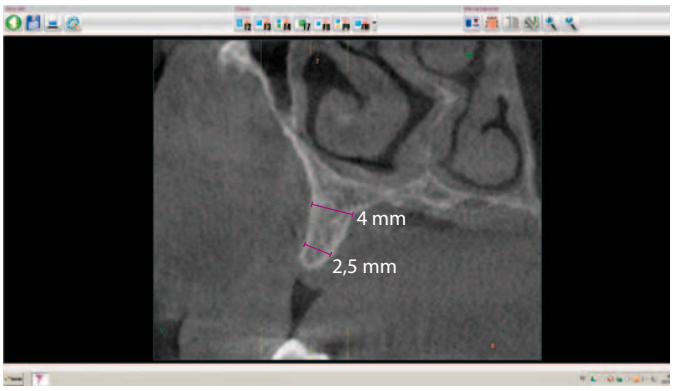

2.1. Preparazione dell'alveo

Incisione crestale sulla gengiva cheratinizzata di 2 mm in zona palatale, con o senza scarico e scollamento mucoperiosteo del lembo a spessore totale con un periostotomo.

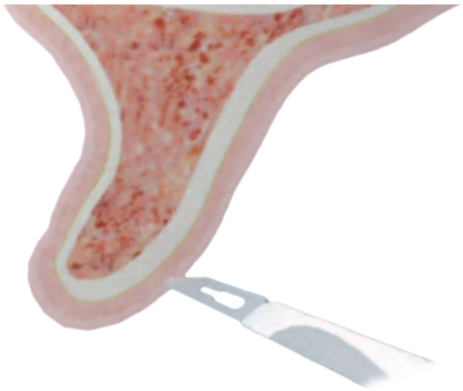

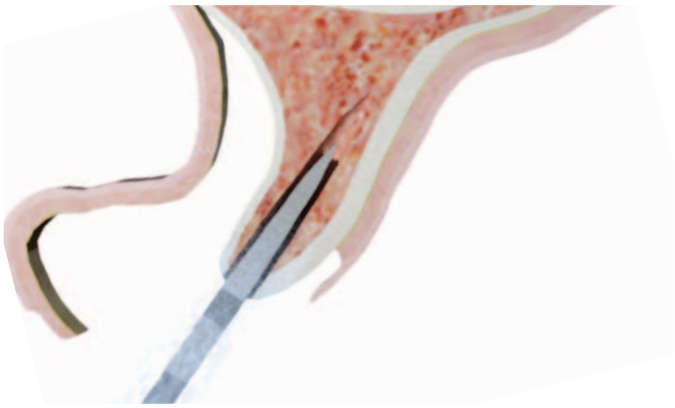

▶▶▶ Quindi si procede alla fresatura con fresa iniziale a 850-1000 rpm con irrigazione fino alla complessiva lunghezza del lavoro. Questa fresa crea un alveolo di 1,5 mm di diametro massimo.

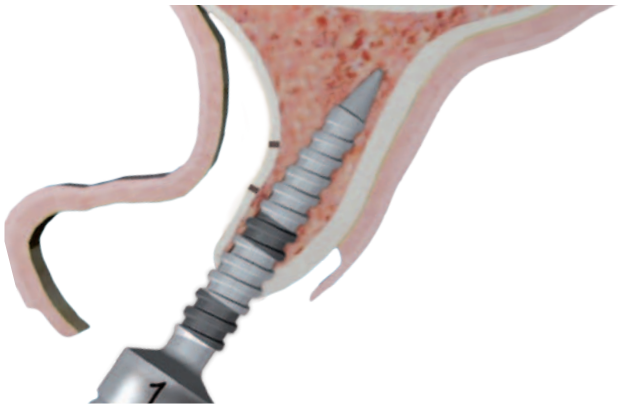

▶▶▶ Inserendo l'espansore n.1 sull'intera lunghezza del lavoro. Questo espansore crea un alveolo di 2 mm di diametro, dimensione ideale per la collocazione di un impianto di 2,5 mm in caso di riassorbimento estremo.

▶▶▶

In caso di diametro pari a 2,5 mm Ø, la preparazione si conclude qui.

Proseguire con il punto 2.2.

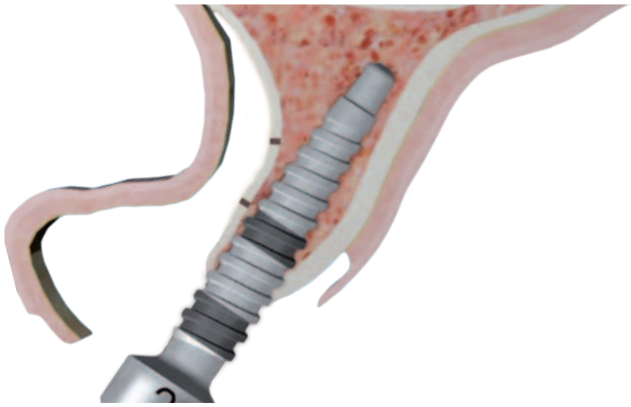

▶▶▶ Si inserisce l'espansore n.2 fino a raggiungere l'intera lunghezza del lavoro. Questo espansore crea un alveolo di 2,6 mm di diametro.

Si inserisce la fresa pilota (1,8-2,5 mm) sull'intera lunghezza del lavoro a 50 rpm. Nei casi in cui la sezione corticale palatale o linguale sia più densa rispetto a quella vestibolare si raccomanda di eseguire la fresatura effettuando una pressione verso l'area palatale. Ora è possibile inserire un impianto do 3 o 3,3 mm a seconda della densità ossea.

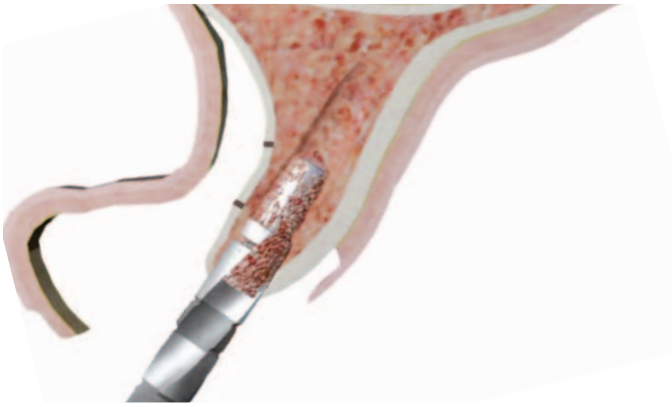

In caso di diametro dell'impianto pari a 3 o 3,3 mm Ø, la preparazione si conclude qui.

Proseguire con il punto 2.2.



Si inserisce l'espansore n.3 fino a raggiungere l'intera lunghezza del lavoro. Questo espansore genera un alveolo di 3,1 mm ideale per la collocazione di un impianto di 3,5 o 3,75 mm a seconda della densità ossea.

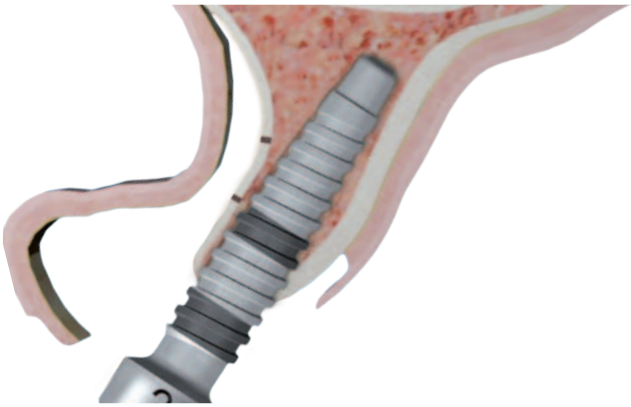

In caso di diametro dell'impianto pari a 3,5 o 3,75 mm Ø, la preparazione si conclude qui.

Proseguire con il punto 2.2.

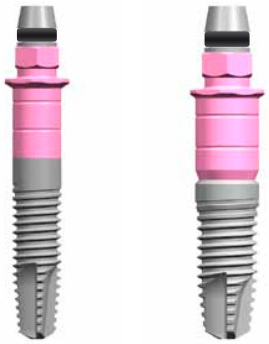

2.2. Inserimento dell'impianto e sovracorrezione

▶▶▶ Si procede ad aprire il blister termosaldato e sterile che contiene l'impianto.

▶▶▶ Si rimuove l'impianto dal flacone in plastica e si ripone il tappo dove si trova la vite di chiusura.

▶▶▶ Umettare l'impianto nel PRGF®-Endoret®, frazione 2 attivata per la creazione di una superficie bioattiva che favorisca l'osteointegrazione.

FRAZIONE 2 - 2ml

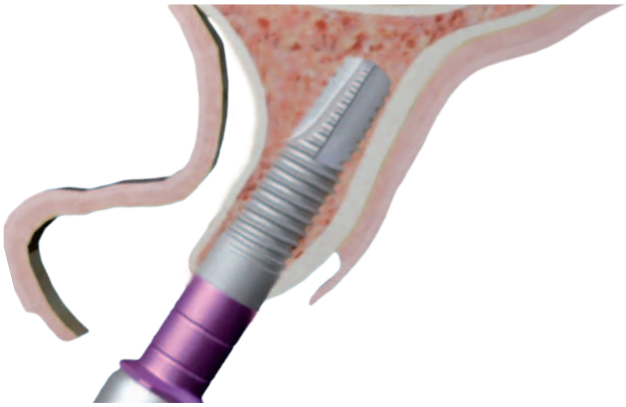

▶▶▶ Inserimento dell'impianto con il motore chirurgico a 25 N·cm e 25 rpm, fino a quando avvenga l'innesto a livello crestale o lievemente sopracrestale.

Si concluderà l'inserimento totale, fino al livello desiderato, con la chiave chirurgica dinamometrica al fine di conoscere con precisione il serraggio finale.

Si rimuove il portaimpianti posizionando la chiave aperta nell'esagono del trasportatore e disinnestandolo con un avvitatore a testa esagonale grande. Si verifica che il livello dell'inserimento dell'impianto sia corretto.

Si rimuove la vite di chiusura del tappo dal contenitore dell'impianto con l'avvitatore esagonale DHP24, specifico per gli impianti Tiny®.

Si avvita la microvite all'impianto.

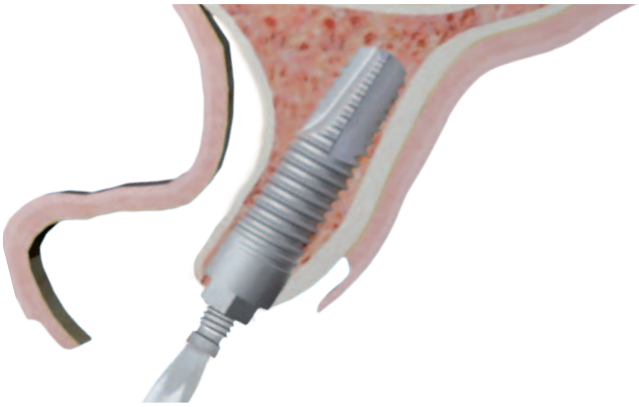

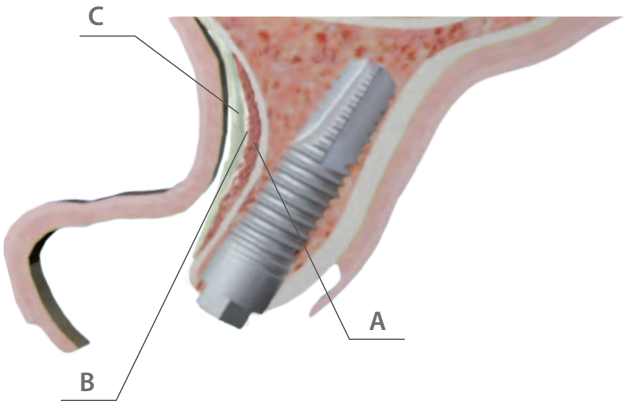

▶▶▶ Si esegue una sovracorrezione della zona vestibolare.

A · Osso autologo + frazione 2 PRGF®-Endoret® nella porzione più profonda (a contatto con l'osso).

B · Biomateriale + frazione 2 PRGF®-Endoret® collocato sullo strato anteriore.

C · Tutto ciò si coprirà con una membrana di fibrina autologa.

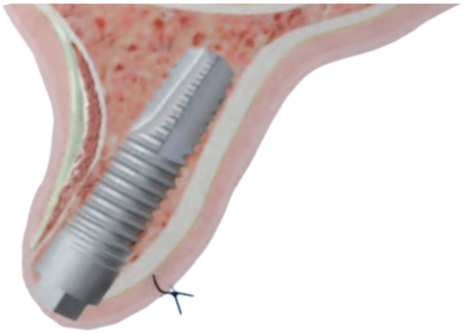

▶▶▶ Infine si sutura senza tensione il lembo (è possibile che si debba eseguire lo scarico del periostio), preferibilmente con una sutura monofilamento non riassorbibile da 5/0.

3. ESPANSIONE-COMPATTAZIONE DELLA CRESTA ASSOCIATA AL RIALZO TRANS-ALVEOLARE MEDIANTE ESPANSORI MOTORIZZATI

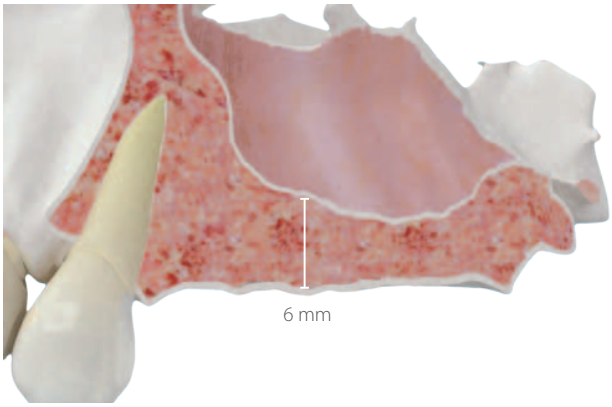

▶▶▶ Si parte da una cresta iniziale di 5-6 mm di altezza residuale. Inoltre l'osso presenta una bassa densità, inferiore a 400 Hu. Per tale motivo si utilizzerà la tecnica congiunta di compattazione-rialzo.

Vista assiale della cresta prima della compattazione dell'osso.

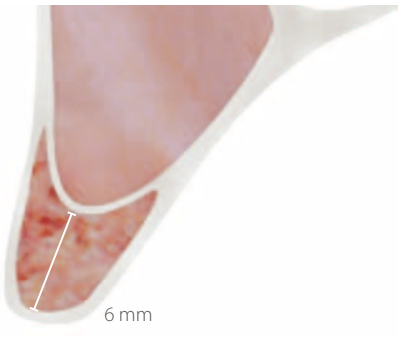

Si segna con la fresa iniziale l'area nella quale si collocherà l'impianto, lasciando un margine di sicurezza fino alla pavimentazione del seno pari a 1 mm.

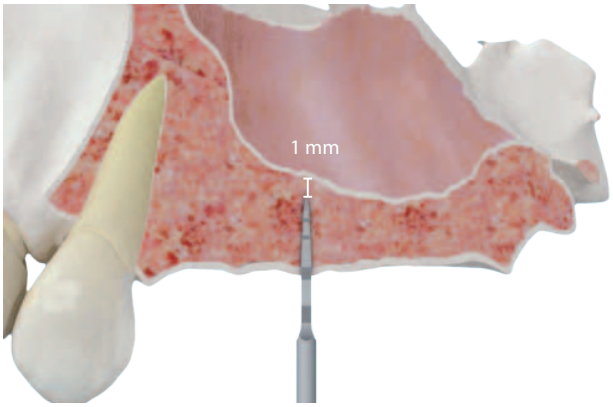

Si inserisce l'espansore n.1 sulla lunghezza del lavoro segnata con la fresa iniziale. Questo espansore compatterà l'osso lateralmente.

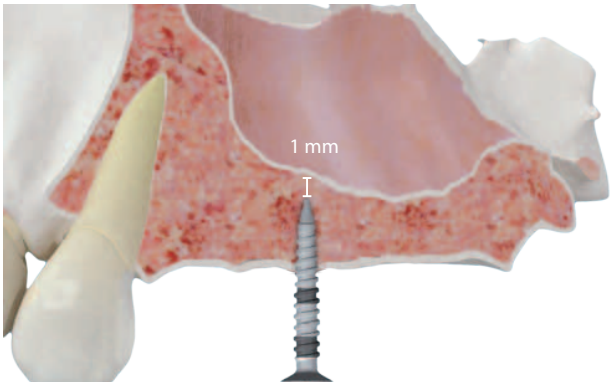

Quindi si inserirà l'espansore n.2 alla stessa lunghezza. In questo modo si ottiene una compattazione maggiore, che apporterà una maggiore stabilità primaria.

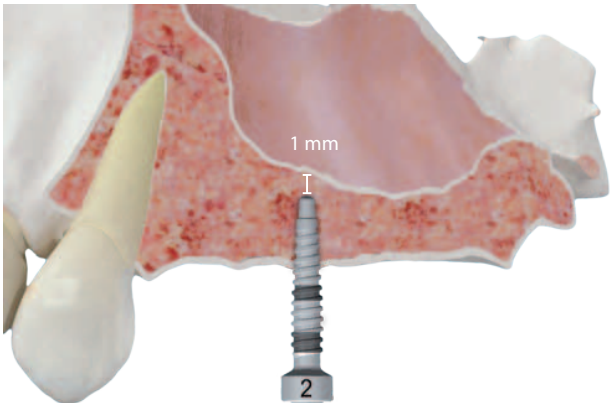

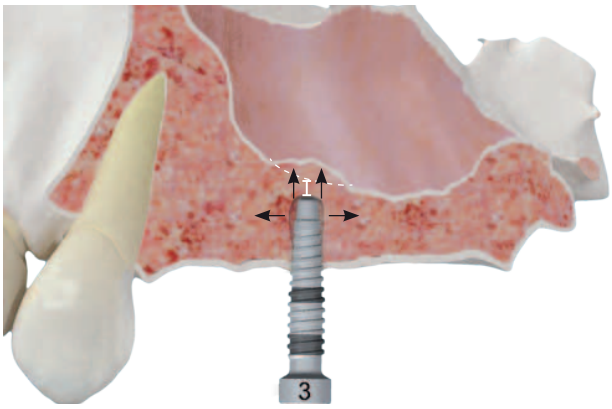

A questo punto sarebbe possibile iniziare il rialzo transcrestale. Si inserisce l'espansore n.3 che genererà una nuova compattazione laterale dell'osso mentre si esegue una pressione verso la pavimentazione del seno. La punta non traumatica consente il rialzo della zona relativa al neoalveolo senza danneggiare la membrana di Schneider

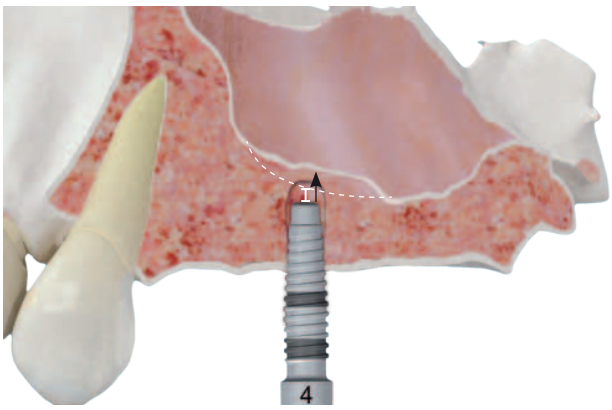

Si prosegue con l'espansore n.4. La pressione esercitata con l'espansore sposta l'osso dalla zona di sicurezza lasciata inizialmente (1 mm) trascinando parte del volume osseo che circonda la punta dell'espansore, generando una cupola ossea. È possibile utilizzare fibrina e osso autologo come precedentemente illustrato.

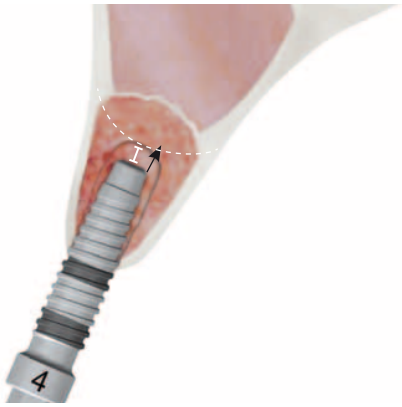

Vista assiale della cresta con l'espansore n.4.

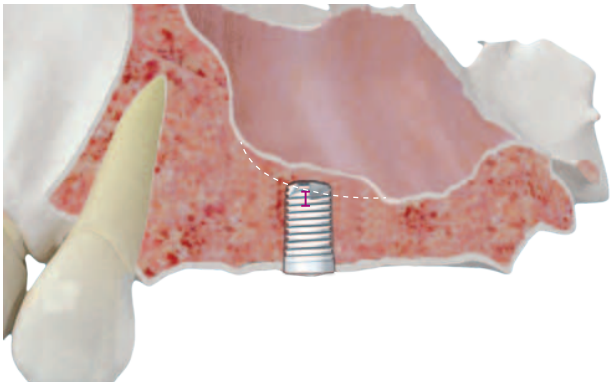

Si inserisce l'impianto nella zona di rialzo transcrestale. In questo modo è stato possibile ottenere volume in altezza e la compattazione del volume osseo attorno all'impianto. Tale compattazione genera una maggiore stabilità primaria.

SPLIT DI CRESTA CON ULTRASUONI ED ESPANSORI MOTORIZZATI

SPLIT DI CRESTA

1. PROTOCOLLO

Questa tecnica consente di realizzare una separazione tra gli assi vestibolare e linguale o palatale, spostando la corticale vestibolare della mascella o della mandibola dividendoli da quello midollare, creando in questo modo un gap intermedio che generalmente rimane occupato per la maggior parte dagli impianti innestati. Il restante spazio ottenuto non occupato dagli impianti può essere colmato con biomateriali, innesti ossei particolati o derivati e plasma ricco in fattori di crescita (PRGF®- Endoret®). Lo spazio creato tra le due corticali viene colonizzato da osso nuovo ampliando l'ampiezza della cresta.

La principale indicazione di questa tecnica consiste nell'estremo riassorbimento orizzontale derivante dalla conservazione delle due corticali intatte e con una cresta di larghezza compresa tra 2 e 3 mm che non consente un'espansione diretta con gli espansori motorizzati.

Anitua E. Un nuevo enfoque en la cirugía y prótesis sobre implantes. Puesta al día, 1996.

Anitua E. Un nuevo enfoque en la regeneracion osea. Plasma rico en factores de crecimiento (PRGF). Puesta al día, 2000.

Anitua E. Un nuevo enfoque biologico de la implantologia. Teamwork Media España, 2008.

Anitua E, Begoña L, Orive G. Clinical evaluation of split-crest technique with ultrasonic bone surgery for narrow ridge expansion: status of soft and hard tissues and implant success. Clin Implant Dent Relat Res. 2011 Mar 31. doi: 10.1111/j.1708-8208.2011.00340.x.

Anitua E, Begaña L, Orive G. Two-stage split-crest technique with ultrasonic bone surgery for controlled ridge expansion: A novel modified technique: Oral Surg Oral Med Oral Pathos Oral Radiol Endod. 2011; 112:708-710.

Anitua E, Begoña L, Orive G. Controlled ridge expansion using a two-stage split-crest technique with ultrasonic bone surgery. Implant Dent. 2012;21:163-70.

L'impiego degli ultrasuoni per la realizzazione dell'osteotomia nella tecnica di Split presenta dei vantaggi rispetto alla chirurgia convenzionale mediante dischi o scalpelli per il minore stress del paziente (evitando i colpi), la minore possibilità di danneggiare le strutture anatomiche vicine e la corretta conservazione biologica dell'osso trattato, oltre a un controllo chirurgico molto più preciso.

BTI vanta una gamma di innesti a ultrasuoni che si adattano a tutte le condizioni, angolazioni e modalità di taglio per poter eseguire la tecnica nel massimo comfort e con la massima precisione.

KSC: Kit di Split di Cresta

Punte del Kit di Split di Cresta

UT3A

Punta di periotomo arrotondato girata 90°
Per eseguire uno split di cresta.

Potenza · 50
Vibrazione · 50/100
Irrigazione · 45/60

UT3

Punta di periotomo arrotondato
Per eseguire uno split di cresta.

Potenza · 50
Vibrazione · 50/100
Irrigazione · 45/60

UT5

Punta a spatola
Per eseguire corticotomie.

Potenza · 50
Vibrazione · 70
Irrigazione · 45

2. TECNICA

Pianificazione chirurgica del caso mediante software implantologico specifico (BTI-Scan® II). In questi casi di estremo riassorbimento orizzontale, la pianificazione assume un ruolo di vitale importanza.

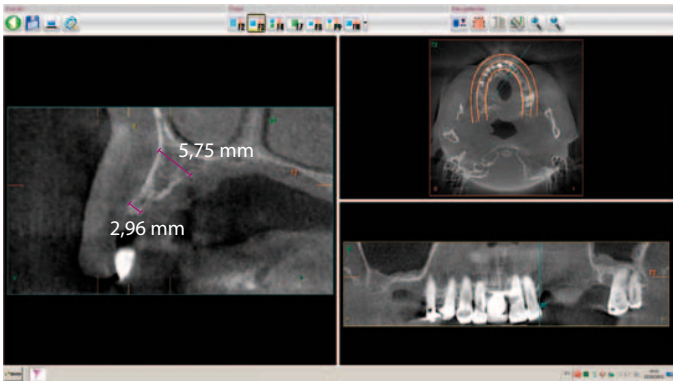

Incisione crestale sulla gengiva cheratinizzata, con scarichi o scollamento mucoperiosteo del lembo a spessore totale con un periostotomo.

A seconda dei casi, il lembo si estenderà ai denti vicini per ridurre la tensione sull'incisione quando si sovra-corregge con innesti ossei o biomateriali.

▶▶▶ Quindi si procede alla fresatura con fresa iniziale a 850-1000 rpm con irrigazione fino alla complessiva lunghezza del lavoro.

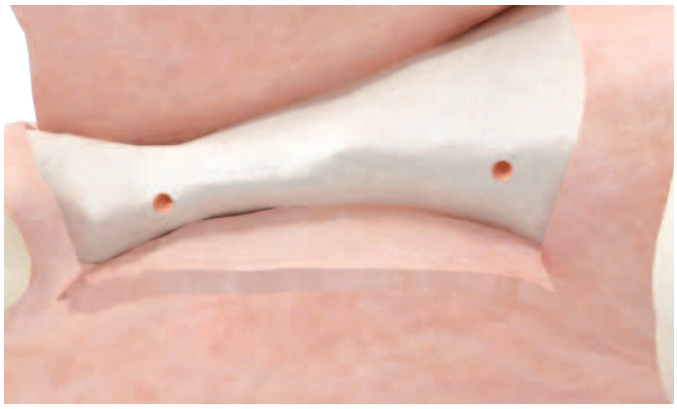

▶▶▶ Questa fresa crea un alveolo di 1,5 mm di diametro massimo.

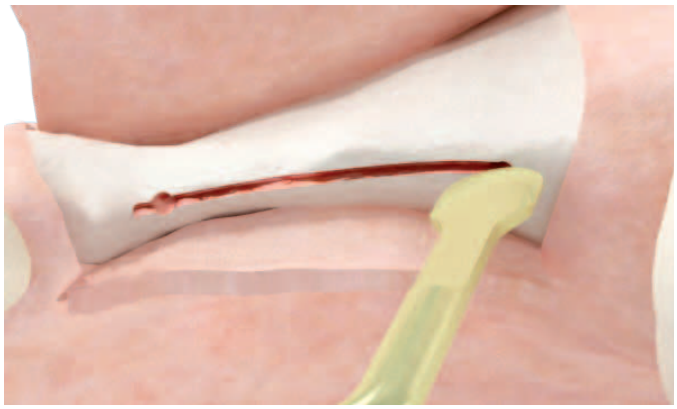

▶▶▶ Una volta eseguite le tacche di posizionamento dei futuri impianti con la fresa iniziale, si utilizza il bisturi a ultrasuoni per eseguire una corticotomia orizzontale tra le tacche eseguite con la fresa, dividendo la cresta in due lamine. Ciascuna di esse contiene una parte di osso corticale e midollare. L'incisione mediante ultrasuoni supera i fori lateralmente di almeno 3 mm.

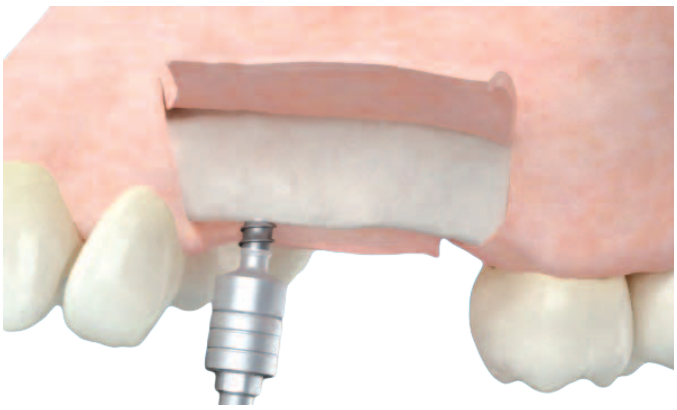

▶▶▶ Una volta eseguito il taglio orizzontale, si procede all'espansione delle sezioni corticali mediante l'inserimento di espansori motorizzati a diametro progressivo fino a ottenere la separazione necessaria tra gli assi per l'inserimento dell'impianto selezionato. Gli espansori vengono inseriti sulla lunghezza complessiva di lavoro.

Con gli espansori a numero progressivo si allargherà il foro di inserimento dell'impianto.

Con l'espansore n.1 si creerà un alveolo di 2 mm.

Con l'espansore n.2 si creerà un alveolo di 2,6 mm.
impianto Tiny® da 3 e 3,3 mm.

Si procede ad aprire il blister termosaldato e sterile che contiene l'impianto.

Si rimuove l'impianto dal flacone in plastica e si ripone il tappo dove si trova la microvite di chiusura.

Umettare l'impianto nel PRGF®-Endoret®, frazione 2 attivata per la creazione di una superficie bioattiva che favorisca l'osteointegrazione.

FRAZIONE 2 - 2ml

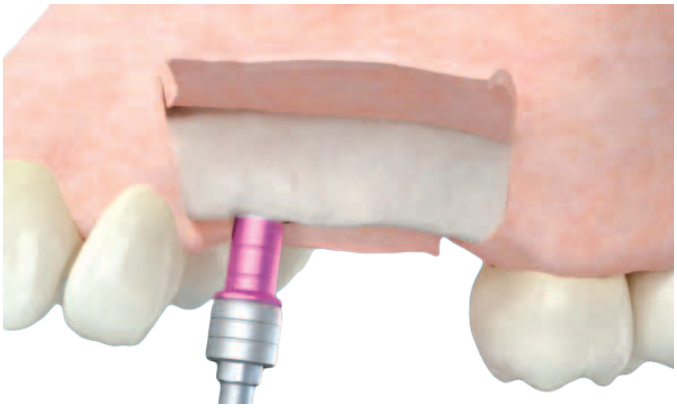

Inserimento dell'impianto con il motore chirurgico a 25 N·cm e 25 rpm, fino a quando avvenga l'innesto a livello crestale o lievemente sopracrestale.

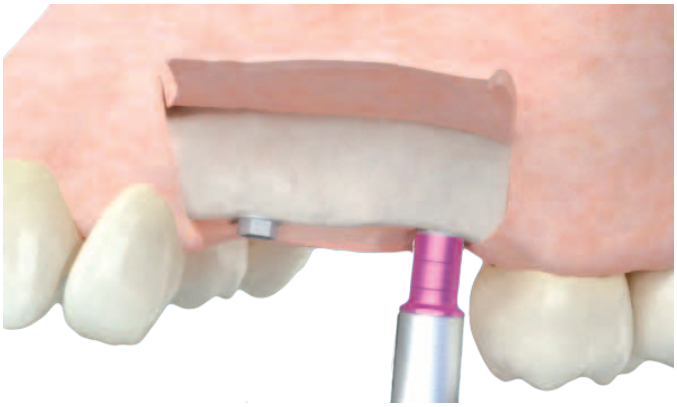

Si concluderà l'inserimento totale, fino al livello desiderato, con la chiave chirurgica dinamometrica al fine di conoscere con precisione il serraggio finale.

Si rimuove il portaimpianti posizionando la chiave aperta nell'esagono del trasportatore e disinnestandolo con un avvitatore a testa esagonale grande. Si verifica che il livello dell'inserimento dell'impianto sia corretto.

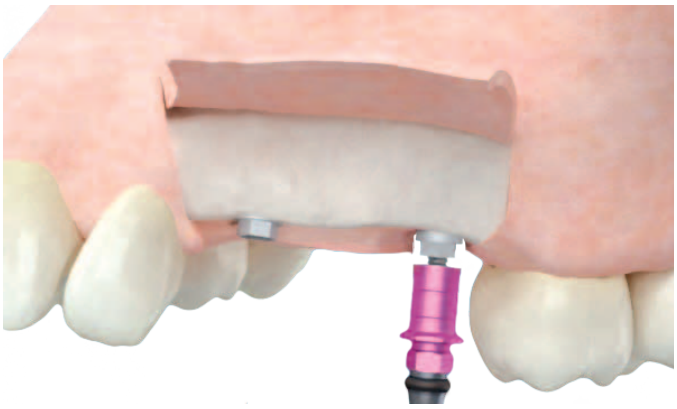

Si rimuove la vite di chiusura del tappo dal contenitore dell'impianto con l'avvitatore esagonale DHP24, specifico per gli impianti Tiny®.



Si avvita il tappo di chiusura all'impianto.

** A volte può essere necessaria la collocazione del tappo di chiusura (TCIPT) dell'impianto Tiny® al posto della vite, dal momento che tale tappo è più alto e impedisce la formazione di osso sulla piattaforma dell'impianto.*

TCIPT

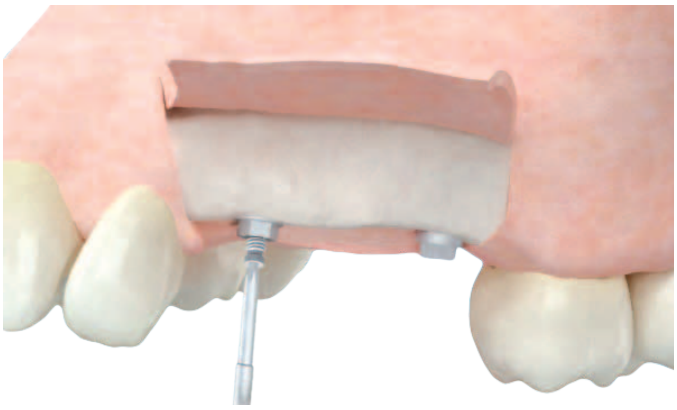

Si colma il gap tra gli impianti con PRGF®-Endoret®, frazione 2 attivata.

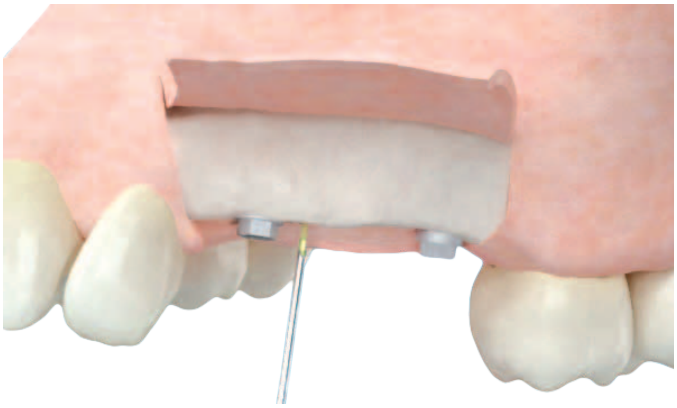

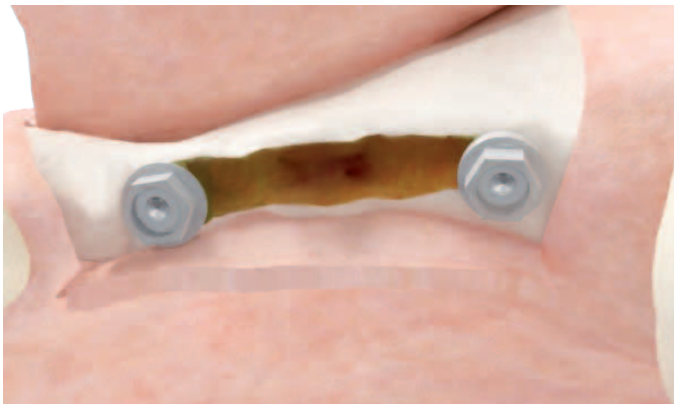

Vista inferiore del "gap" colmato con PRGF®-Endoret®, frazione 2 attivata.

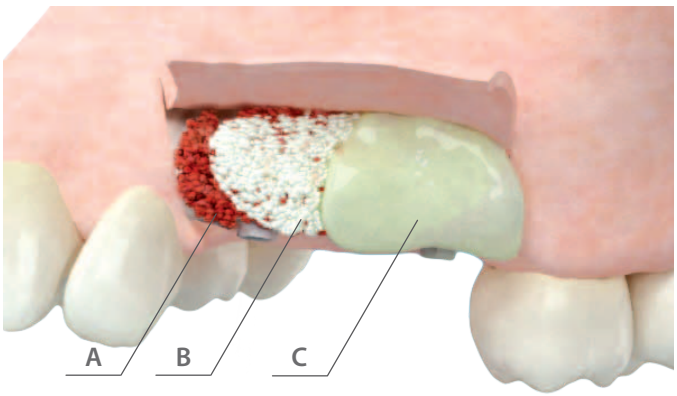

Si esegue una sovra-correzione dell'area vestibolare con un innesto che presenta vari strati:

A · Osso autologo + frazione 2 PRGF®-Endoret® nella sua porzione più profonda (a contatto con l'osso) per i casi in cui sia stato possibile ottenere osso mediante fresatura biologica.

B · Biomateriale + frazione 2 PRGF®-Endoret® collocato sullo strato anteriore. Nel caso in cui non si disponga di osso autologo ottenuto mediante fresatura, aggiungere maggiore volume allo strato.

C · Tutto ciò si coprirà con una membrana di fibrina autologa.

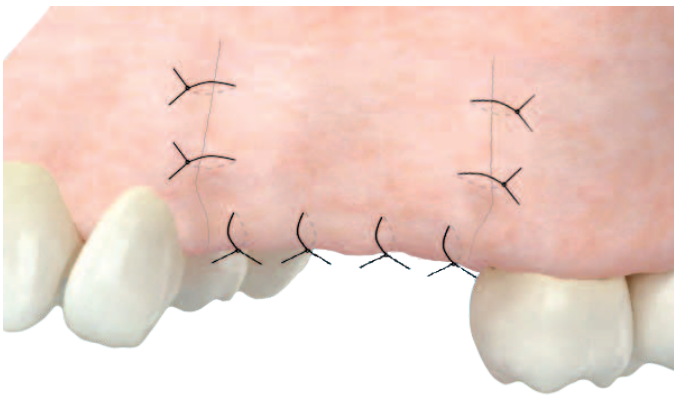

Infine il lembo viene suturato senza tensione, preferibilmente con una sutura monofilamento non riassorbibile da 5/0.

Potrebbe sopraggiungere l'esigenza di eseguire incisioni di scarico sul periostio prima della chiusura della mucosa.

ESPANSIONE DELLA CRESTA CONTROLLATA IN DUE TEMPI CHIRURGICI

IMPIANTI ESPANSORI TRANSIZIONALI

1. PROTOCOLLO

Nei pazienti edentuli a lunga evoluzione si osservano spesso riassorbimenti ossei estremi in senso orizzontale. Le procedure di incremento orizzontale descritte nei capitoli precedenti rappresentano opzioni corrette su creste con un volume osseo residuale compreso tra 4 e 5 mm. Quando si affrontano riassorbimenti maggiori, la tecnica classica di riabilitazione prevede la collocazione di innesti in blocco. Gli impianti transizionali uniti alla tecnica con split in due fasi consentono di ottenere un guadagno osseo analogo a quello degli innesti in blocco con minore morbilità.

Anitua E, Begaña L, Orive G. Two-stage split-crest technique with ultrasonic bone surgery for controlled ridge expansion: A novel modified technique: Oral Surg Oral Med Oral Pathos Oral Radiol Endod. 2011; 112:708-710.

Anitua E, Begoña L, Orive G. Controlled ridge expansion using a two-stage split-crest technique with ultrasonic bone surgery. Implant Dent. 2012;21:163-70.

Gli impianti transizionali appartengono a una famiglia di impianti espansori che si utilizzano in maniera provvisoria per ottenere un'espansione del volume osseo.

Prevedono un apice conico in grado di avanzare, un corpo cilindrico filettato che agevola l'avanzamento e una testa piatta. La testa piatta viene giustapposta alla cresta in modo tale che, non esistendo zone che fuoriescono dalla cresta, la chiusura primaria e la cicatrizzazione dei tessuti molli sarà corretta.

La superficie viene trattata per agevolare l'osteointegrazione e la formazione di osso alveolare attorno all'impianto.

L'umettazione della superficie con PRGF®-Endoret® fa sì che la superficie si integri ancor meglio e in maniera più rapida, ottenendo un alveo osseo quando si rimuove l'impianto transizionale completamente vitale per la collocazione di un nuovo impianto di diametro convenzionale.

Sono disponibili in due diametri e in due lunghezze per le diverse situazioni cliniche.

SCHEMA DEI COMPONENTI DI UN IMPIANTO ESPANSORE TRANSIZIONALE

Impianti Espansori Transizionali

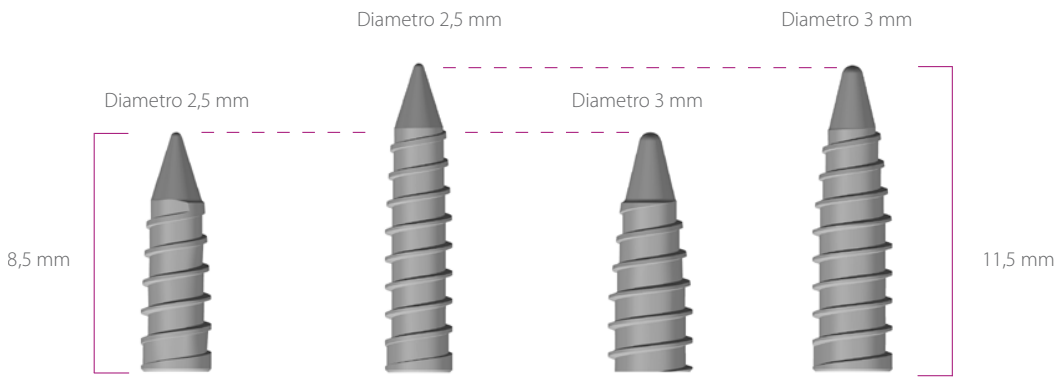

2. TECNICA

Pianificazione chirurgica del caso mediante software implantologico specifico (BTI-Scan® II). In questi casi di estremo riassorbimento orizzontale, la pianificazione assume un ruolo di vitale importanza.

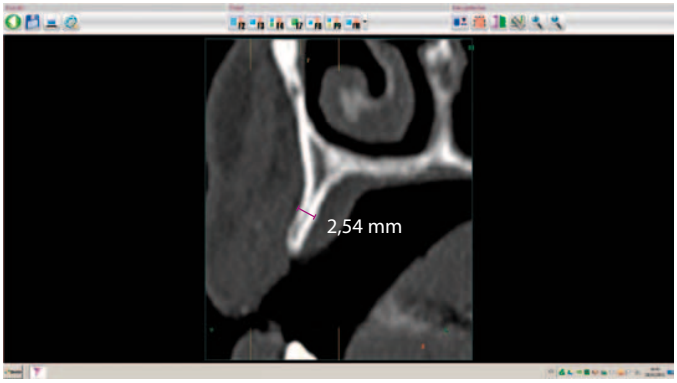

Si esegue un'incisione crestale lievemente palatalizzata e si rialza un lembo a spessore totale.

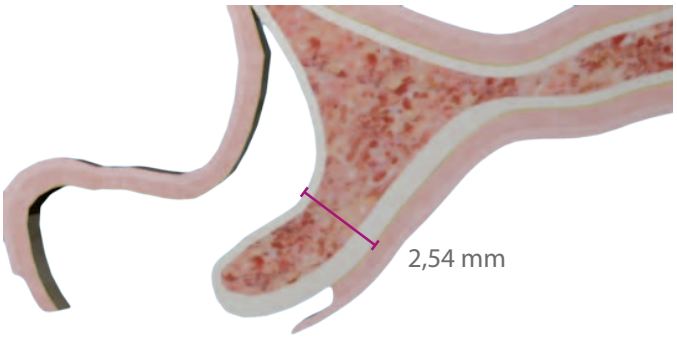

Si esegue la fresatura con la fresa sulla lunghezza del lavoro segnata durante la pianificazione preliminare, sulla cresta residuale, senza che assuma troppa importanza la successiva posizione dell'impianto definitivo. Ci si farà pertanto guidare dall'asse osseo piuttosto che dalla posizione dell'impianto.

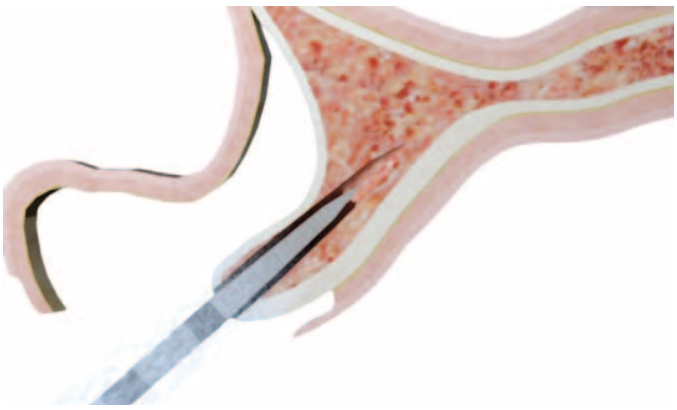

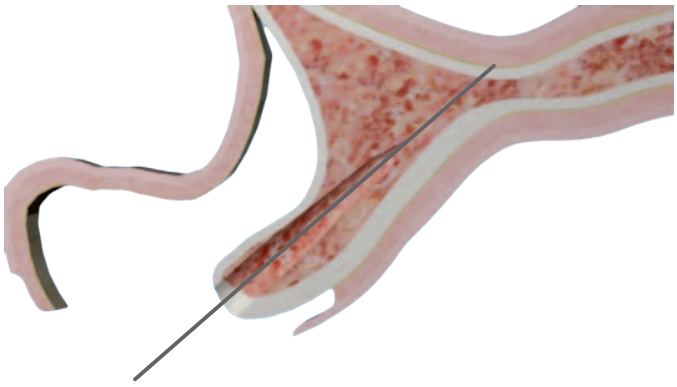

▶▶▶ L'asse ottenuto mediante fresatura, a causa dell'estremo riassorbimento della cresta residuale, non è ideale per l'inserimento dell'impianto definitivo.

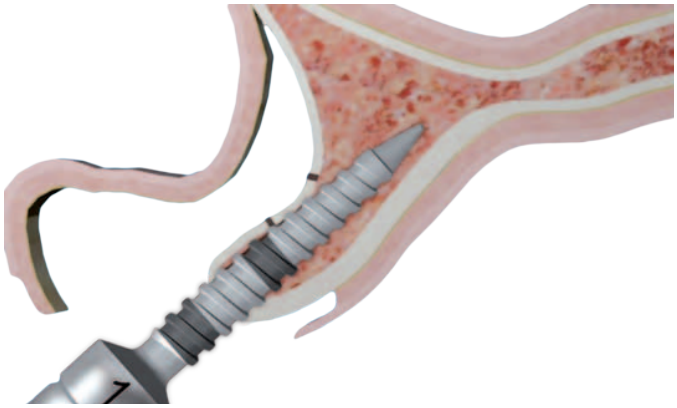

▶▶▶ Si inserisce l'espansore n.1. Nel caso in cui si noti che con tale espansore si è al limite, si inserisce un espansore transizionale di 2,5 mm qualora sia possibile proseguire, inserendo 8 mm dell'espansore n.2 e concludendo con un transizionale di 3 mm.

▶▶▶ Si procede ad aprire il blister termosaldato e sterile che contiene l'impianto.

▶▶▶ Si rimuove l'impianto dalla confezione assieme al motore chirurgico e alla punta quadrata PDC24.

Umettare l'impianto nel PRGF®-Endoret®, frazione 2 attivata per la creazione di una superficie bioattiva che favorisca l'osteointegrazione.

FRAZIONE 2 - 2ml

Si colma il neo-alveolo con PRGF®-Endoret® attivato (frazione 2) per procedere poi all'inserimento, come già illustrato, dell'impianto transizionale di 2,5 o 3 mm de diametro e di 8,5 o 11,5 mm di lunghezza.

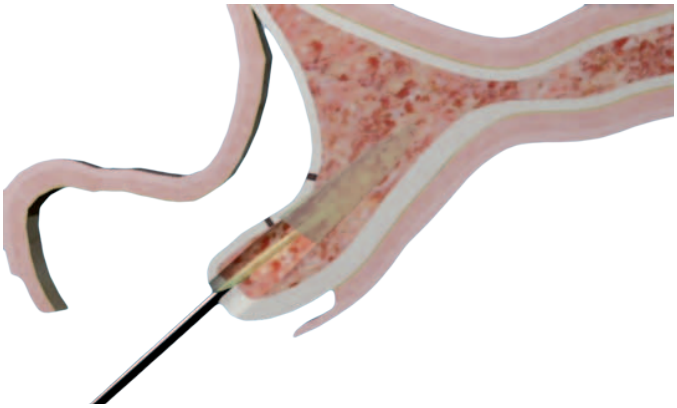

Si inserisce l'impianto transizionale con il motore per impianti a 25 Nw massimo con punta quadrata (Rif. PDC24). L'inclinazione con la quale si inserisce l'impianto transizionale si trova su un asse non corretto dal punto di vista dell'emergenza dell'impianto ai fini della riabilitazione e della funzionalità del medesimo, ma consente di mantenere l'espansione ottenuta.

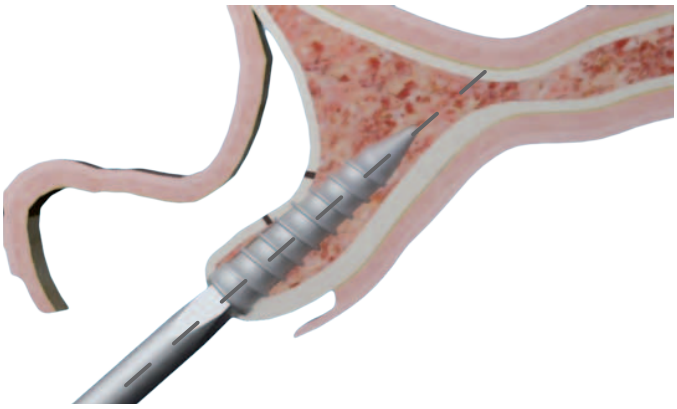

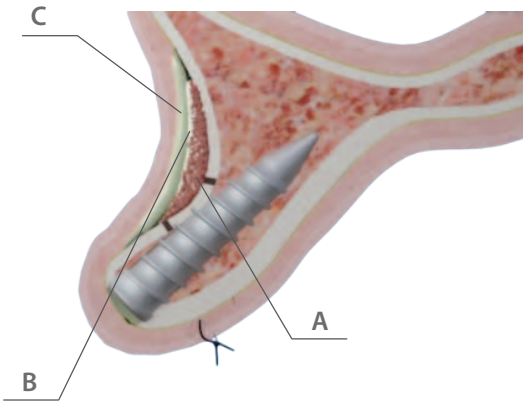

Infine si esegue una sovracorrezione vestibolare dell'intera area chirurgica per ottenere un maggiore guadagno osseo. Infine si sutura con un monofilamento da 5/0 senza tensione (chiusura primaria).

A · Osso autologo + frazione 2 PRGF®-Endoret® nella porzione più profonda (a contatto con l'osso).

B · Biomateriale + frazione 2 PRGF®-Endoret® collocato sullo strato anteriore.

C · Tutto ciò si coprirà con una membrana di fibrina autologa.

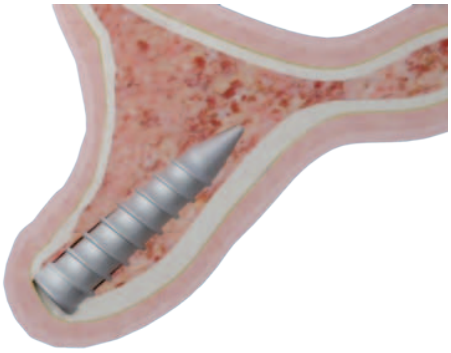

Una volta avvenuta la maturazione dell'innesto (all'incirca 3-4 mesi) si eseguirà il re-ingresso chirurgico. In questo schema è possibile osservare il guadagno in ampiezza ottenuto sulla cresta e il fatto che sia stata mantenuta dall'impianto transizionale.

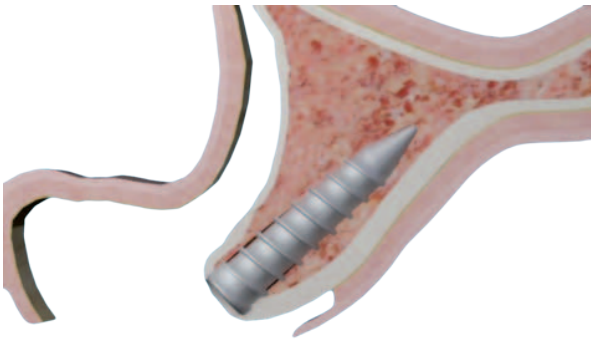

Durante il re-ingresso chirurgico si progetta un lembo come quello iniziale (lievemente palatalizzato).

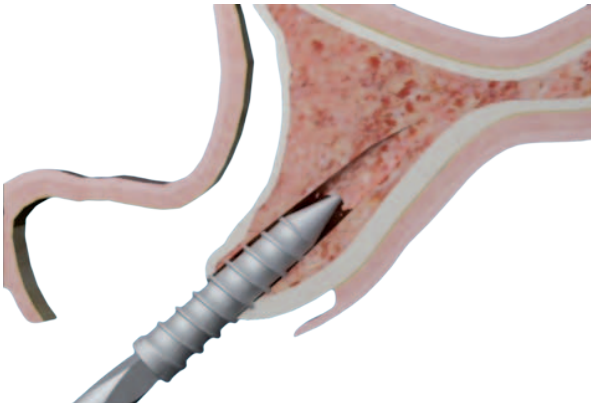

Si rimuove l'impianto transizionale con l'avvitatore ad angolo retto e la punta quadrata (Rif. PDC24). L'estrazione avviene mediante controsserraggio, in modo assolutamente non traumatico, lasciando l'alveo intatto per un nuovo intervento.

Lo scenario cui ci troviamo ora davanti è completamente diverso rispetto alla situazione iniziale, dal momento che si è verificato un guadagno in ampiezza pari al 150%.

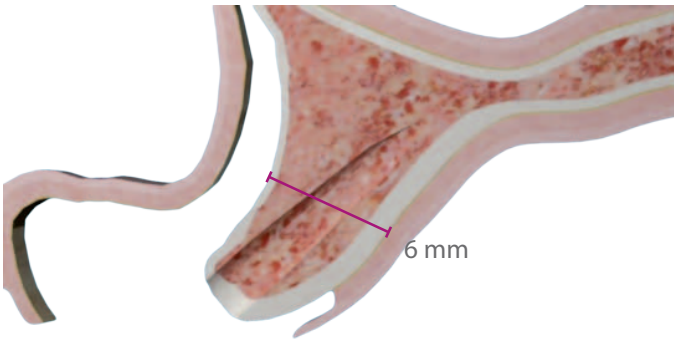

È ora possibile eseguire una nuova fresatura per procedere alla collocazione di un nuovo impianto. In questa occasione si segue la direzione verso l'asse più opportuno ai fini della successiva riabilitazione dell'impianto.

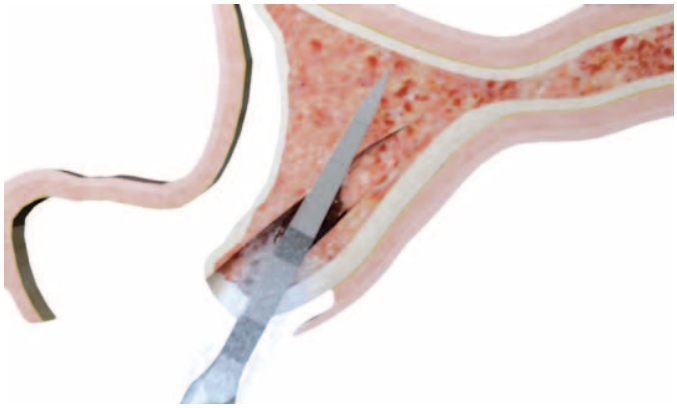

Confronto tra l'asse primario (ottenuto mediante l'impianto transizionale) e l'asse secondario ottenuto mediante la nuova fresatura.

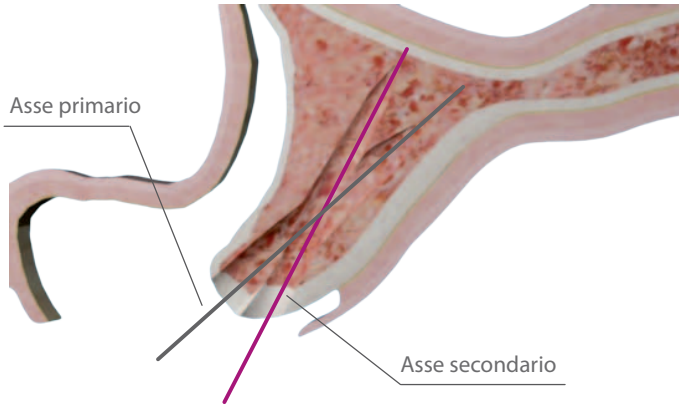

Si esegue una fresatura biologica (50-150 rpm senza irrigazione) di diametro progressivo fino a raggiungere un diametro dell'alveolo in linea con l'impianto da inserire in funzione della pianificazione,

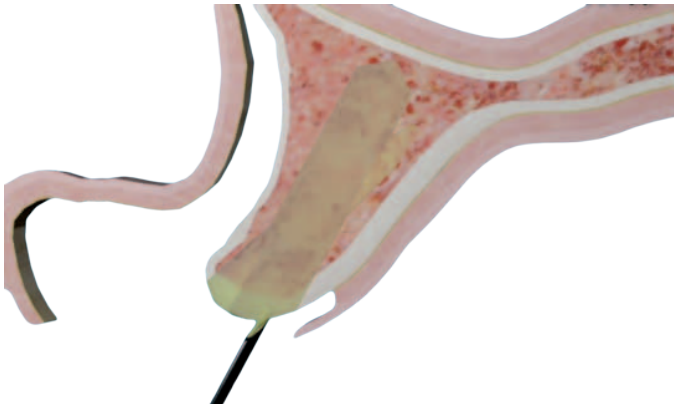

▶▶▶ Si colma il neo-alveolo con PRGF®-Endoret® attivato (frazione 2) per l'inserimento dell'impianto.

▶▶▶ Si procede ad aprire il blister termosaldato e sterile che contiene l'impianto.

▶▶▶ Si rimuove l'impianto dal flacone in plastica e si ripone il tappo dove si trova la microvite di chiusura.

▶▶▶ Umettare l'impianto nel PRGF®-Endoret®, frazione 2 attivata per la creazione di una superficie bioattiva che favorisca l'osteointegrazione.

FRAZIONE 2 - 2ml

Inserimento dell'impianto con il motore chirurgico a 25 rpm e 25 Nw. Se il motore dovesse fermarsi prima di raggiungere l'adeguata altezza rispetto alla cresta ossea, è possibile proseguire con la chiave chirurgica dinamometrica al fine di conoscere con precisione la coppia di serraggio finale.

Si rimuove il portaimpianti posizionando la chiave aperta nell'esagono del trasportatore e disinnestandolo con un avvitatore a testa esagonale grande. Si verifica che il livello dell'inserimento dell'impianto sia corretto.

Si rimuove la microvite di chiusura del tappo dal contenitore dell'impianto con l'avvitatore esagonale DHP24, specifico per gli impianti Tiny®.

Si avvita il tappo di chiusura all'impianto.

** A volte, se l'impianto viene collocato in posizione subcrestale in una porzione, si rende opportuno il posizionamento del tappo di chiusura (TCIPT) dell'impianto Tiny® al posto della vite, per evitare che la testa dell'impianto si ricopra di osso.*

TCIPT

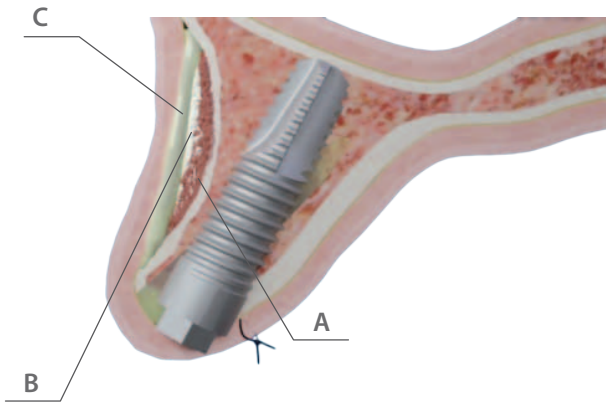

Si esegue una nuova sovracorrezione vestibolare e si sutura con un monofilamento da 5/0 ottenendo una chiusura primaria.

A · Osso autologo + frazione 2 PRGF®-Endoret® nella sua porzione più profonda (a contatto con l'osso) per i casi in cui sia stato possibile ottenere osso mediante fresatura biologica.

B · Biomateriale + frazione 2 PRGF®-Endoret® collocato sullo strato anteriore. Nel caso in cui non si disponga di osso autologo ottenuto mediante fresatura, aggiungere maggiore volume allo strato.

C · Tutto ciò si coprirà con una membrana di fibrina autologa.

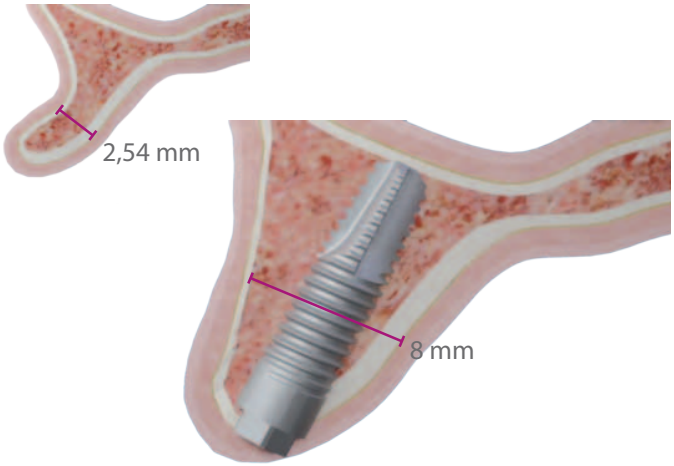

Trascorso il tempo di maturazione ossea è stato possibile ottenere una perfetta integrazione dell'innesto in sovracorrezione. Se si confronta la situazione iniziale con quella finale, si osserva il guadagno in ampiezza.

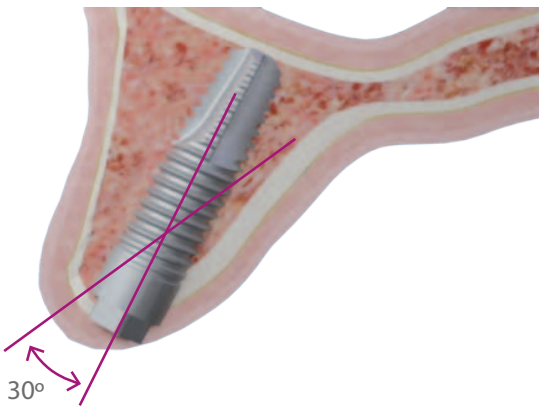

Oltre a ottenere un guadagno in ampiezza della cresta, si è provveduto a correggere l'inclinazione dell'impianto nell'ambito della medesima e dunque l'emergenza sulla cresta, l'estetica e la funzionalità della riabilitazione.

Il secondo intervento si esegue entro 3 mesi, a volte lasciando il perno di cicatrizzazione in loco, purché si verifichino le condizioni necessarie.