

Herbst e mascherine termostampate: combinazione efficace, efficiente ed estetica

Dr. Paolo Manzo, Dr. Pietro Leone, Odt. Giuseppe Di Biase, Prof. R. Martina



L'analisi profilometrica è un elemento fondamentale della diagnosi e quindi della programmazione terapeutica ortodontica.

Fin dagli anni settanta è stato dimostrato come i soggetti prognatici risultino essere più attraenti¹. In tal senso il trattamento del paziente affetto da malocclusione di II classe dento-scheletrica dovrebbe perseguire lo scopo di ottenere un incremento della crescita mandibolare con una terapia funzionale che sia al contempo efficace ed efficiente.

Ad oggi, dopo svariati decenni di studi e ricerche, la crescita mandibolare rappresenta uno dei punti più critici e controversi dell'ortodonzia contemporanea ed è al centro di una diatriba scientifico-clinica nel tentativo di fornire una risposta, nel rispetto dell'evidence based medicine, al quesito se la crescita della mandibola sia influenzabile o meno con la terapia ortopedica. In tale contesto, l'apparecchio ortopedico di Herbst, ripreso da Pancherz svariati anni dopo la sua introduzione nel panorama ortodontico internazionale, è certamente tra i più studiati in ambito scientifico.

Il dispositivo telescopico di Herbst si è affermato nei decenni come l'apparecchiatura funzionale fissa, quindi compliance free, di ele-

zione nelle II classi scheletriche.

Il momento ideale per iniziare il trattamento ortopedico con l'apparecchiatura di Herbst, così come suggerito da Pancherz, è in dentatura permanente (per garantire una stabile intercuspidação dei denti nell'immediato post-trattamento) e subito dopo il picco di crescita (per ridurre il tempo di contenzione) così da prevenire la recidiva sia dentaria che scheletrica. Inoltre, diversi studi clinici suggeriscono che il trattamento è sicuramente più efficace in corrispondenza o subito dopo il picco di crescita puberale ed in dentizione permanente². Nei soggetti a fine crescita sebbene gli effetti del trattamento siano più dentali che

scheletrici la stabilità dei risultati resta pressappoco invariata³.

Il trattamento con l'Herbst è, inoltre, indicato soprattutto per quei casi borderline di II classe in cui il camouflage ortodontico può rappresentare una alternativa alla chirurgia ortognatica.

Infatti, la percentuale sia di successo che di prevedibilità del trattamento con l'Herbst è risultata elevata quanto quella ottenibile con la chirurgia ortognatica⁴.

L'utilizzo dell'apparecchiatura di Herbst apre dunque nuovi orizzonti alla terapia della malocclusione di classe II da iposviluppo mandibolare prevedendo nuove possibilità di trattamento non solo nei soggetti in età evolutiva per le

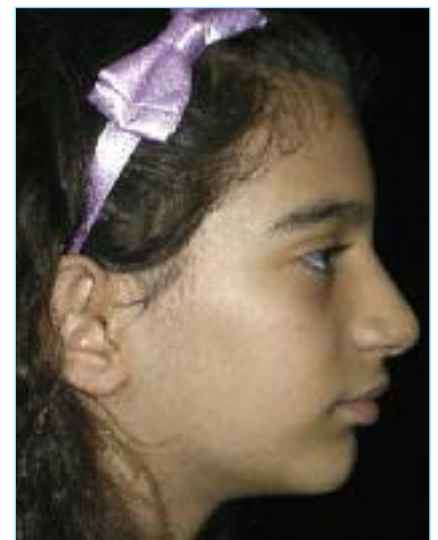

Fig. 1a-1b
Foto iniziale volto frontale e profilo destro

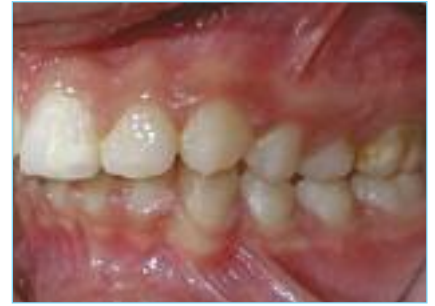
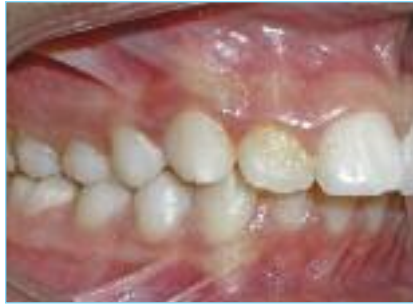
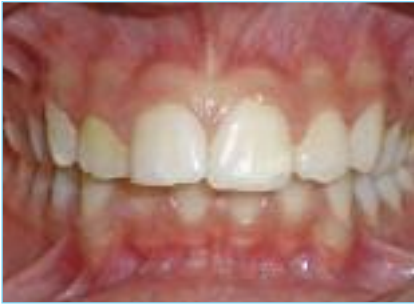Fig. 2a-2b-2c
Foto intraorale iniziale frontale, foto intraorale iniziale laterale destra e foto intraorale iniziale sinistra

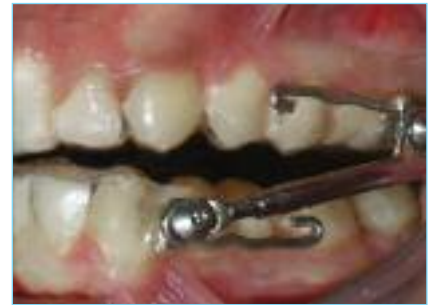
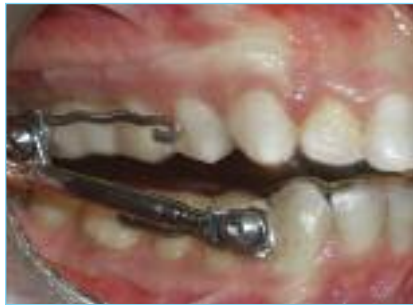
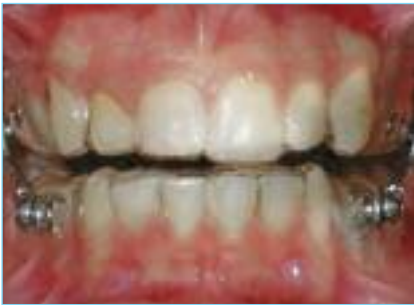Fig. 3a-3b-3c
Foto intraorale con Herbst frontale, foto intraorale con Herbst laterale destra, e foto intraorale con Herbst laterale sinistra

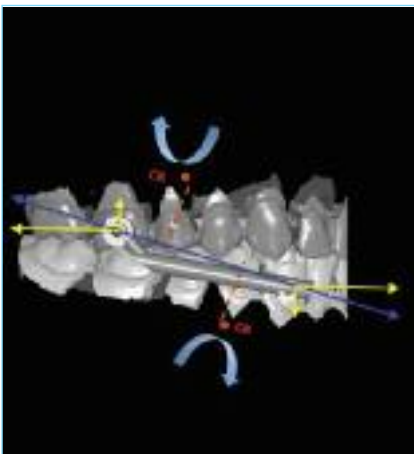


Fig. 4
Biomeccanica Herbst

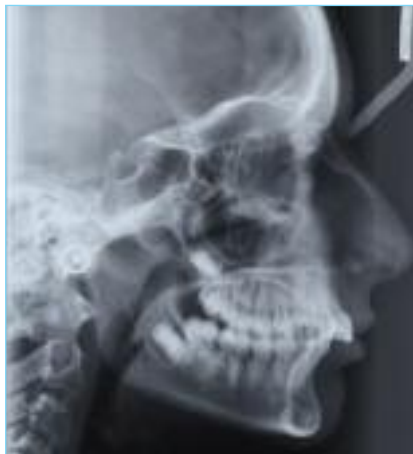

Fig. 5a-5b
Teleradiografia laterale iniziale e valori cefalometrici iniziali

VALORI INIZIALI	
SNA	82.6°
sNB	76.7°
A-N-Pg	4°
SN° ANS-PNS	5.5
SN° GoGn	28.2°
ANS/PNS° GoGn	24.7°
Li° ANS-PNS	13.4°
Li° GoGn	102.4°
Overjet	7.4
Olj-Pg	77
XI - Prn	60.8

modifiche nella direzione e nell'entità di crescita mandibolare ma anche nei postadolescenti e nei giovani adulti e come alternativa alla chirurgia ortognatica^{5,6}. Dunque ad oggi l'utilizzo clinico dell'Herbst si rivolge molto anche ad un target di giovani adulti con un'età compresa tra i 18 ed i 30 anni che desiderino vivere la loro normale vita quotidiana senza i disagi associati all'apparecchiatura ortodontica. Allo stesso modo

in questa categoria di pazienti e nei soggetti in età adolescenziale e post-adolescenziale particolarmente gradito è l'uso delle mascherine definite essix sia come mantentori o contenzioni che come dispositivi attivi (aligners). Queste mascherine termostampate sono rimovibili, estetiche e favoriscono le normali manovre di igiene orale. Per tutti i motivi elencati si è pensato di unire i vantaggi dell'Herbst

con quelli degli essix. L'Herbst utilizzato è l'innovativo sistema definito Miniscope. Tale sistema non limita la dinamica mandibolare né in apertura, essendo telescopico, né in lateralità con una libertà di movimento superiore a 35° per lato. In tal modo nasce una modalità di trattamento delle II classi concepita anche per coloro che hanno uno stile di vita attivo e l'esigenza di un trattamento estetico. A questa ti-

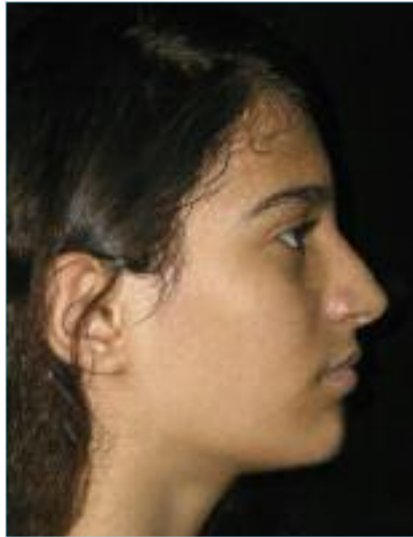

Fig. 6a-6b
Foto finale volto frontale e foto finale profilo destro

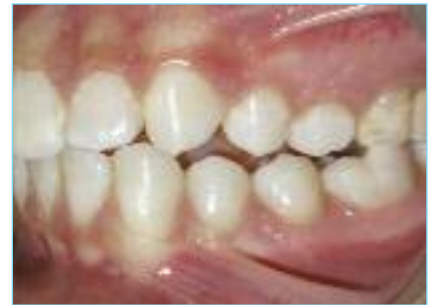
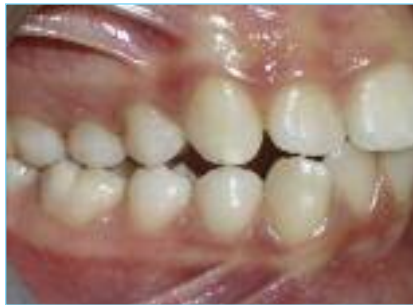
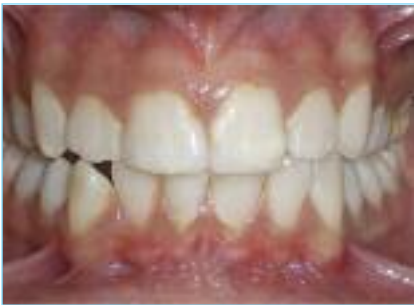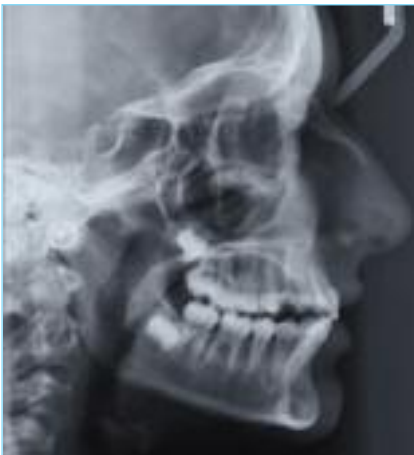Fig. 7a-7b-7c
Foto intraorale finale frontale, foto intraorale finale laterale destra, e foto intraorale finale laterale sinistra



VALORI FINALI	
SNA	82,7°
SNB	79,8°
A-N-Pg	2°
SN°ANS-PNS	5,5°
SN°GoGa	26°
ANS/PNS°GoGa	21,8°
U1°ANS-PNS	114°
L1°GoGa	109,2°
Overjet	1,7
OLp-Pg	81,4
XL - Pm	67,1

Fig. 8a-8b
Teleradiografia laterale finale e valori cefalometrici finali

recchio. Il meccanismo telescopico inoltre, esercitando una compressione favorisce biomeccanicamente la ritenzione secondaria della mascherina che pertanto risulta avere un fit ottimale.

Il tutto associato alla solidarizzazione dell'arcata dentaria inferiore tramite la mascherina, può favorire un conseguente controllo dentario allo scopo di limitare l'effetto, in genere indesiderato, di proclinazione vestibolare degli incisivi inferiori.

Bibliografia

1. Peck H, Peck S.A concept of facial aesthetic. *Angle Orthod* 1970; 40:248-318
2. Ruf S. Optimal time for treatment with the Herbst appliance. *Orthod Fr* 2006;77:163-67.
3. Ruf S, Panchez H. When is the ideal period for Herbst therapy—early or late? *Seminars Orthod* 2003; 9: 47-56
4. Ruf S, Panchez H. Orthognathic surgery and dentofacial orthopedics in adult Class II Division 1 treatment: Mandibular sagittal split osteotomy versus Herbst appliance *Am J Orthod Dentofacial Orthop* 2004; 126:140-52
5. Panchez H. Dentofacial Orthopedics or orthognathic surgery: Is it a matter of age? *Am J Orthod Dentofacial Orthop* 2000; 117:571-74
6. Ruf S., Panchez H. Herbst/multibracket appliance treatment of Class II division 1 malocclusions in early and late adulthood, a prospective cephalometric study of consecutively treated subjects. *Eur J of Orthod* 2006; 28:352-60
7. Manni A., Cozzani M.: La gestione clinica dell'Herbst: studio clinico su 253 pazienti consecutivi con apparecchio di Herbst, *Micerium News* settembre 2011

pologia di dispositivo sono correlati, oltre a quelli descritti, anche altri vantaggi come la riduzione dei tempi alla poltrona e dei costi di gestione dell'apparechiatura, nonché le problematiche di rottura da affaticamento⁷ connesse alla

fusione della stessa o quelle di ritenzione correlate all'uso combinato con le docce. L'utilizzo del termostampaggio, infatti, a fronte della ribasatura in resina intraorale migliora la customizzazione e la ritenzione primaria dell'appa-